

# **PATOLOGIE OCULARI NEGLI ANIMALI DA REDDITO E NEL CAVALLO**

*Patrizio Covi (\*)*

## **ABSTRACT.**

La relazione prende in considerazione l'applicazione dell'Agopuntura Veterinaria nel settore dell'Oftalmologia Veterinaria: attraverso una serie di casi clinici e di differenti patologie, ne valuta l'efficacia e l'applicabilità.

## **ABSTRACT.**

The work takes in exam the Veterinary Acupuncture and its application in Ophthalmology: its efficaciousness and its applicability are valued in different clinical trials.

## **KEY WORDS.**

Veterinary Medicine; Traditional Chinese Veterinary Medicine; Ophthalmology.

## **IRIDOCICLOCORIOIDITE RECIDIVANTE (*Mal della Luna*)**

### **Introduzione.**

Si tratta di uveite ricorrente intervallata da periodi di quiescenza dei sintomi che colpisce i cavalli.

Nel primo stadio prevale l'uveite anteriore (iridociclite), ripetuti episodi portano agli stadi successivi con danno ad altre strutture: cornea, lente, umore vitreo, nervo ottico.

L'Eziologia non è ancora completamente definita e si attribuisce a una patogenesi immunomediata.

Sembra che la patologia non sia legata a un solo antigene, ma ad una varietà di antigeni circolanti o presenti a livello oculare; i due patogeni più frequentemente incriminati sono: *Leptospira interrogans* sierotipo Pomona ed *Oncocerca cervicalis*.

Gli episodi si ripetono ciclicamente con:

- Aumentata lacrimazione, blefarospasmo, congiuntiva e cornea edematose ed arrossate, dilatazione dei vasi subcongiuntivali vicini al limbo.
- Aumento dell'edema corneale con comparsa del tipico aspetto di *occhio blu*.
- Possono comparire vasi con andamento circolare a livello di cornea, precipitati cellulari sul limite inferiore della cornea e opacità stromali lineari.

- Aumento della permeabilità dei vasi dell'uvea con: edema, ipopion, ifema o fibrina nella camera anteriore.
- I mediatori dell'infiammazione danno miosi con maggior probabilità che si formino sinechie posteriori (iride - lente)

Se l'endotelio corneale rimane gravemente danneggiato permangono opacità corneali.

In **MTC**, si ritiene che uno squilibrio sull'asse Fegato - Vescicola Biliare comporti una alterazione della circolazione energetica nell'organo di senso controllato: l'occhio.

Il manifestarsi delle uveiti rivelano una carenza di Yin con risalita di Fuoco di Fegato, ostruzione dei meridiani con ipersensibilità al Vento interno e esterno, formazione di Flegma - Tan comporta blocco energetico e dei liquidi.

Ne consegue la cronicizzazione che porta alla cecità.

La superinibizione del Fegato sulla Milza (Ciclo Ko) comporta estrema suscettibilità verso le variazioni ambientali, atmosferiche fino a richiamare la periodicità ciclica degli accessi: "*Mal della Luna*".

Le indicazioni terapeutiche sono: regolare il Fegato, disperdere il Vento - Calore, aumentare Qi e Xue.

### **Caso Clinico.**

Cavallo di razza appaloosa / età 10 anni / sesso F / fattrice

23-05-2005: **BL18** (*Ganshu*) ago e moxa; **LR 14** (*Qimen*); **GV 16** (*Fengfu*); **GV 20** (*Baihui*); **GB 1** (*Tongziliao*); **GB 14** (*Yangbai*)

27-05-2005/ 09-06-2005/ 17-06-2005/ 02-07-2005/ 11-07-2005: **BL 18** (*Ganshu*) ago e moxa; **LR 14** (*Qimen*); **GV 16** (*Fengfu*); **GV 20** (*Baihui*); **GB 1** (*Tongziliao*); **GB 14** (*Yangbai*)

01-06-2005: **BL 3** (*Meichong*); **SI 19** (*Tinggong*); **TH 21** (*Ermen*); **TH 5** (*Waiguan*) monolaterale a sinistra; **SI 3** (*Houxu*) monolaterale a destra; **GV 11** (*Shendao*); **CV 23** (*Lianquan*); moxa da **KI 19** (*Yindu*) a **KI 27** (*Shufu*)

**BL 64** (*Ginggu*) ha indicazione specifica nei trattamenti delle 'selenopatie'.

Il soggetto non ha più presentato riacutizzazioni e il proprietario non ha più rilevato episodi di infiammazione degli occhi o secrezioni abnormi.

Precauzionalmente si evita di mandare la cavalla sui pascoli oltre il limite della vegetazione in quanto molto impervi e senza possibilità di ripararsi in aree ombreggiate.

Tuttavia è in grado di districarsi tra gli arbusti e nelle pietraie mantenendo le sue performance al pascolo e nel branco.

## **PANOFTALMITE TRAUMATICA**

### **Introduzione.**

E' patologia caratterizzata da edema corneale con perdita di trasparenza, sclerite emorragica e un modico aumento della lacrimazione.

La sede della lesione più evidente, a carico di cornea e sclera, è senza dubbio da riferire al Polmone, *cerchio del Qi*, mentre il coinvolgimento di tutto il bulbo oculare è di pertinenza del Fegato.

L'ingente rossore e opacamento deve riferirsi ad invasione di Vento - Calore e Tan.

Gli obiettivi della terapia sono: togliere calore, sbloccare la stasi di Xue e Tan dal bulbo oculare e dall'orbita, regolare e stimolare la funzione epatica.

### **Caso Clinico.**

Capra di razza "Val di Fiemme"/ età 2 anni / sesso F / in lattazione dal 18-01-05

Cinque Sedute dal 06-03-05 al 01-04-05: **BL 1** (*Jingming*); **ST 1** (*Chenqi*); *Yuyao*; **GB 1** (*Tongziliao*); *Yintang*; **TH 21** (*Ermen*); **TH 5** (*Waiguan*) monolaterale a sinistra; **GB 41** (*Zulinqi*) monolaterale a destra; **LI 4** (*Hegu*); **GV 9** (*Zhiyang*); **BL 18** (*Ganshu*); **LV 14** (*Qimen*)

**GB 20** (*Fengchi*) mediante stimolazione con Fior di Pruno.

Dopo circa 20 giorni il soggetto ha sviluppato una cheratite cicatriziale; al controllo finale il soggetto ha completamente riacquisito la funzione visiva.

## **PANOFTALMITE CON IFEMA E CHERATOCONO OCCHIO**

### **Introduzione.**

Risalta immediatamente la presenza di Vento - Calore e la conseguente Stasi di Xue fino allo spandimento emorragico ed alla degenerazione della cornea con abbondante lacrimazione.

### **Caso Clinico**

Bovina di razza "pezzata rossa" / età 5 anni / sesso F / in lattazione dal 28-07-05

I Seduta 03-10-05: **BL 1** (*Jingming*); **ST 1** (*Chenqi*); **GB 1** (*Tongziliao*); *Yuyao*; *Yintang*; **GB 20** (*Fengchi*); **GV 9** (*Zhiyang*); **LU 7** (*Lieque*) monolaterale a destra; **GB 41** (*Zulinqi*) monolaterale a sinistra; **LI 4** (*Hegu*) destra e sinistra; **BL 18** (*Ganshu*); **LV 14** (*Qimen*)

II Seduta (5 giorni dopo) **BL 1** (*Jingming*); **ST 1** (*Chenqi*); **GB 1** (*Tongziliao*); *Yuyao*; *Yintang*; **GB 20** (*Fengchi*); **GV 9** (*Zhiyang*); **PC 6** (*Neiguan*); **GB 41** (*Zulinqi*)  
monolaterale a sinistra; **LI 4** (*Hegu*) destra e sinistra; **BL 18** (*Ganshu*); **LV 14** (*Qimen*)

III Seduta (12 giorni dopo) / IV Seduta (21 giorni dopo): **BL 1** (*Jingming*); **ST 1** (*Chenqi*);  
**GB 1** (*Tongziliao*); *Yuyao*; *Yintang*; **GB 20** (*Fengchi*); **GV 9** (*Zhiyang*); **TH 5** (*Waiguan*);  
**GB 41** (*Zulinqi*) monolaterale a sinistra; **LI 4** (*Hegu*) destra e sinistra; **BL 18** (*Ganshu*);  
**LV 14** (*Qimen*)

Dopo la II Seduta è praticamente scomparsa la lacrimazione e sia il cheratocono che l'ifema si riducevano progressivamente di dimensioni.

A circa 50 giorni dalla prima seduta solo a un attento esame dell'occhio si riesce a riconoscere una macchiolina cicatriziale nel centro del pregresso cheratocono.

A tutt'oggi la bovina è in allevamento, non si è mai dovuto eliminare latte per uso di farmaci e non ha più manifestato disturbi oculari.

## **PANOFTALMITE**

### **Introduzione.**

Da un giorno presenta lacrimazione e occhio sinistro semichiuso. Il proprietario riferisce di aver notato una leggera disoressia, e si constata un leggero rialzo febbrile.

Attacco di Vento - Calore all'occhio colpito, con primario interessamento del *Cerchio del Qi* e modesta invasione di Calore nell'organismo.

L'obbiettivo è disperdere il Vento-Calore esterno ed interno, regolarizzare il Fegato.

### **Caso Clinico.**

Pecora bergamasca/ età 1 anno/ sesso F / da carne

I seduta 05-12-05 / II seduta(4 gg dopo) **BL 1** (*Jingming*); **ST 1** (*Chenqi*); *Yuyao*; **GB 1** (*Tongziliao*); **GB 20** (*Fengchi*) fior di pruno; **LI 11** (*Binao*); **GB 41** (*Zulinqi*); **TH 5** (*Waiguan*); **GV 20** (*Baihu*); **BL 18** (*Ganshu*); **LV 14** (*Qimen*)

III seduta (9 gg dopo) / IV seduta (16 gg dopo) **BL 1** (*Jingming*); **ST 1** (*Chenqi*); **GB 1** (*Tongziliao*); *Yuyao*; **GB 20** (*Fengchi*); *Yintang*; **LI 4** (*Hegu*); **BL 13** (*Feishu*); **LU 1** (*Zhongfu*); **GB 34** (*Yanglingquan*); (enrofloxacin)

Già alla seconda seduta la lacrimazione e la flogosi dell'occhio sono decisamente diminuite ma persiste il rialzo febbrile anche se la pecora sembra essersi un po' adattata con normalizzazione di appetito e attività. In occasione del terzo trattamento il decorso "non è entusiasmante" in quanto permane ancora una congiuntivite che è divenuta caseoso

-catarrale con dolore all'occhio e il rialzo febbrile (39.8°C) è ancora presente con un motivo di ulteriore preoccupazione costituito da rumore respiratorio di origine rinofaringea. Ritengo a questo punto doveroso intraprendere una terapia antibiotica sistemica con enrofloxacin per cinque giorni. Alla quarta seduta si è avuta una completa guarigione.

## **CONGIUNTIVITE CRONICA CON OPACAMENTO CORNEALE**

### **Introduzione.**

una settimana prima, il soggetto era stato trattato per 3 giorni con un collirio antibiotico -antiinfiammatorio nell'occhio destro. La lacrimazione si era ridotta ma permansse essudato muco - catarrale e la cronicizzazione del processo ha comportato un opacamento della cornea.

Secondo la MTC si tratta di una congiuntivite da Calore -Tossico di Milza e Polmone.

L'obiettivo è nutrire lo *Yin*, regolarizzare il Fegato, disperdere il Calore - Umidità.

### **Caso Clinico**

Capra "Saanen" / età 4 anni / sesso F / in lattazione dal gennaio 2006

I seduta 28-02-06 / II seduta (3 gg dopo) III seduta (9 gg dopo) **BL 1** (*Jingming*); **ST 1** (*Chenqi*); *Yuyao*; **GB 1** (*Tongziliao*); **GV 20** (*Baihui*); **GB 41** (*Zulinqi*); **TH 5** (*Waiguan*); **BL 18** (*Ganshu*); **LV 14** (*Qimen*); **LI 4** (*Hegu*)

IV seduta (15 gg dopo) / V seduta (21 gg dopo) / VI seduta (29 gg dopo) **BL 1** (*Jingming*); **ST 1** (*Chenqi*); *Yuyao*; **GB 1** (*Tongziliao*); **BL 18** (*Ganshu*); **LV 14** (*Qimen*); **L 14** (*Hegu*); *Yintang*; **TH 21** (*Ermen*); **GB 44** (*Zuqiaoyin*)

Venticinque giorni dopo l'ultimo trattamento non c'è più traccia della patologia.

## **EMERALOPIA POST TRAUMATICA CON ULCERA CORNEALE**

### **Introduzione.**

L'occhio destro presenta modica tumefazione delle palpebre, minima lacrimazione, cornea con ampia "ulcera corneale" delle dimensioni di un guscio di nocciola, bulbo di colore blu con riduzione della trasparenza e totale emeralopia (assenza di ammiccamento minacciandolo con la mano, e permanenza della midriasi allo stimolo luminoso).

Il soggetto, cadendo, ha sbattuto la testa a terra riportando le lesioni descritte e giunge a mia osservazione solo quarantotto ore dopo il trauma

Secondo la MTC si tratta di Sindrome Ostruttivo - Dolorosa post traumatica a carico dell'occhio destro.

L'obbiettivo è sbloccare *Qi* e Sangue, togliere dolore e infiammazione, regolare e stimolare il Fegato.

### **Caso Clinico**

Cavallo "Quarter" / età 22 mesi / sesso M / in addestramento

I seduta (48 h da trauma) 18-04-06 / II seduta (3 gg dopo) **BL 1** (*Jingming*); **ST 1** (*Chenqi*); *Yuyao*; **GB 1** (*Tongziliao*); **LI 4** (*Hegu*); **BL 67** (*Zhiyin*) monolaterale a sinistra; **LIV 14** (*Qimen*); **BL 18** (*Ganshu*); **LIV 1** (*Dadun*) monolaterale a destra

III seduta (10 gg dopo) / IV seduta (17 gg dopo, recupero vista) **BL 1** (*Jingming*); **ST 1** (*Chenqi*); *Yuyao*; **GB 1** (*Tongziliao*); **LI 4** (*Hegu*); **BL 67** (*Zhiyin*); **LIV 14** (*Qimen*); **BL 18** (*Ganshu*); **LIV 3** (*Taichong*)

A distanza di alcuni mesi non è rilevabile alcuna traccia della patologia oculare.

## **OCCLUSIONE POST TRAUMATICA DEL DOTTO LACRIMALE**

### **Introduzione.**

Colpito da un calcio sul lato sinistro del dorso del naso, il soggetto riporta una ferita lacero contusa di 7-8 cm con un evidente impronta sul tavolo osseo sottostante. Suturato guarisce rapidamente ma a distanza di 2 mesi si rileva un sovrosso della grandezza di una mano nella regione del trauma progressivo. Risulta palese che è stato inglobato o interrotto il dotto lacrimale sx per la fuoriuscita spontanea delle lacrime dal canto mediale che solcano il volto fino alla mandibola.

Procedo a sondaggio e lavaggio del dotto, previa sedazione, sia per via ascendente dalla narice che dai fori lacrimali ma senza successo.

Secondo la M.T.C. si tratta di Sindrome ostruttiva in regione facciale di pertinenza di Milza-Stomaco (decorso del meridiano ST).

Secondo le otto regole diagnostiche della M.T.C: Yang, Esterna, Cronica, Fredda.

L'obbiettivo è controllare la lacrimazione, regolare la Milza.

### **Caso Clinico**

Cavallo "Norico Taigher" /età 3 anni / sesso M /da lavoro

I seduta 28-09-05 / II seduta (3 gg dopo) / III seduta (9 gg dopo) / IV seduta (19 gg dopo) **BL 1** (*Jingming*); **ST 1** (*Chenqi*); *Yuyao*; **BL 10** (*Tianzhu*); **BL 20** (*Pishu*); **LIV 13** (*Zhangmen*); moxa sul trauma

Fin dalla 2° seduta si denota la scomparsa del rigagnolo di lacrime che solcava il volto.

Un mese dopo la quarta seduta si procede a nuova sedazione per cateterizzare il dotto lacrimale. Si constata l'occlusione permanente del dotto ma perdura sempre la scomparsa della lacrimazione.

In occasione di un'ulteriore visita nove mesi dopo si conferma sempre l'impervietà del dotto ma permane l'autoregolazione della produzione lacrimale con un aspetto perfettamente normale dell'occhio.

### **CONSIDERAZIONI FINALI**

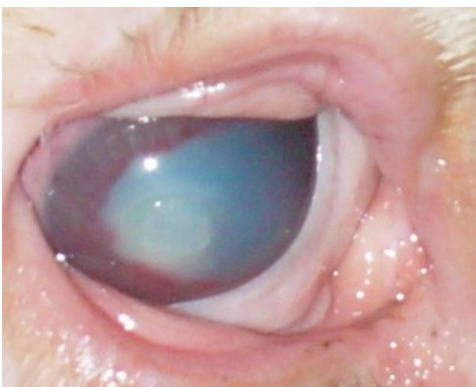
Mi ha sempre affascinato leggere: "Occhio *Mu*", orifizio legato al movimento legno, maestro delle emissioni potenti. Strumento che permette al "Generale d'armata" di guardare avanti e di esprimere la potenza di emissione del fegato.

Riflette gli spiriti del cuore, raccoglie le essenze scelte dei Cinque *Zang* e dei Sei *Fu*.

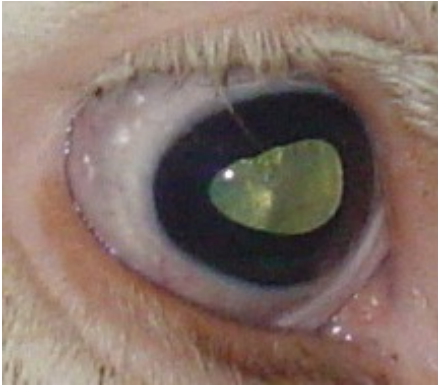La diagnostica tradizionale nell'oftalmologia cinese basata sulle 5 ruote (-carne Sp St palpebre, - sangue He Pc, canti mediali e laterali, - *Qi* Lu sclera -vento Lv e Gb cornea, iride, camera anteriore - acqua Ki pupille, uvea, coroide. Retina, nervo ottico, cristallino, corpo vitreo, umor vitreo e umor acqueo) permette, con le dovute attenzioni, di inquadrare in maniera estremamente utile la pratica clinica di campo.

I trattamenti sono sempre stati ben accettati anche dai grossi animali e l'efficacia risulta a dir poco sorprendente già dopo qualche seduta e l'effetto si dimostra protratto nel tempo.

### **Foto: caso clinico n°3**



**Occhio della Bovina prima del Trattamento Agopunturale**



**Occhio della Bovina dopo il Trattamento Agopunturale**

(\*)

**Dr. Patrizio Covi**  
**Predazzo (TN) - Italia**  
**Tel.: 0039/340/7740058**

**Patrizio Covi**

- Consulente di Agopuntura Veterinaria per Animali da Reddito nei corsi della Società Italiana Agopuntura Veterinaria – SIAV
- Svolge la propria attività professionale come Medico Veterinario Agopuntore per Animali da Reddito e Cavalli.