TRATTAMENTO CON AGOPUNTURA DELLE MALATTIE COMPRESSIVE DEGENERATIVE DEL MIDOLLO SPINALE NEL CANE

Indice

Le malattie compressive degenerative del midollo spinale secondo la medicina occidentale **pag. 3**
- Malattie del disco intervertebrale pag. 4
- Stenosi degenerativa lombosacrale (SDL) pag. 7
- Spondilosi deformante o spondilartrosi pag. 9
- Spondilomielopatia cervicale caudale (Sindrome di Wobbler) pag. 10
- Mielopatia degenerativa pag. 11

Le malattie compressive del midollo spinale secondo la medicina tradizionale cinese **pag. 13**
- La sindrome *Bi* pag. 13
- Classificazione della sindrome *Bi* pag. 14
- Terapia della sindrome *Bi* pag. 16
- Trattamento delle malattie del disco intervertebrale pag. 22
- Trattamento della stenosi degenerativa lombosacrale pag. 23
- Trattamento della spondilartrosi pag. 24
- Trattamento della spondilomielopatia cervicale caudale pag. 25
- Trattamento della mielopatia degenerativa pag. 26

Casi clinici **pag. 27**

Bibliografia **pag. 43**

LE MALATTIE COMPRESSIVE DEGENERATIVE DEL MIDOLLO SPINALE SECONDO LA MEDICINA OCCIDENTALE

Le malattie compressive del midollo spinale sono patologie di frequente riscontro nella pratica clinica veterinaria, in particolare in soggetti anziani di media e grossa taglia.
Di fronte al caso clinico la prima valutazione che deve essere effettuata è la localizzazione della lesione in base alla sintomatologia presentata. Se la lesione è a carico della frazione midollare T3-L3 il paziente presenterà atassia, deficit propriocettivi degli arti posteriori, da monoparesi a paraplegia, riflessi posteriori normali o aumentati, dolore toraco-lombare spontaneo o evocabile, riflesso pannicolare alterato e deficit della minzione. I riflessi anteriori solitamente sono normali.
Se la lesione è a carico della frazione midollare L4-S1 il paziente presenterà analogamente al caso precedente, atassia, deficit propriocettivi negli arti posteriori, da monoparesi a paraplegia, dolore lombare spontaneo o evocabile ma i riflessi posteriori in questo caso saranno diminuiti o assenti e potrà essere presente incontinenza urinaria.
Talvolta l'unico sintomo presente è l'algia toraco-lombare, ovvero un dolore ad insorgenza acuta conseguenza diretta dell'irritazione delle radici dei nervi spinali o delle meningi. Il cane presenterà riluttanza al movimento e cifosi antalgica, con contrazione generalizzata della muscolatura addominale che simula un addome acuto. Il dolore non sempre è evocabile.
Una volta localizzata la sede della lesione vanno prese in considerazione le possibili origini della lesione secondo l'acronimo "VITAMIN D" comunemente utilizzato in neurologia:

- **V**ascolare: mielopatia ischemica, embolia fibrocartilaginea
- **I**nfettivo/infiammatorio: discospondilite, meningomielite
- **T**rauma: fratture e lussazioni, emorragie
- **A**nomalie-malformazioni: emivertebre, cisti subaracnoidee
- **M**etabolico: mucopolisaccaridosi, ipervitaminosi A
- **I**diopatico
- **N**eoplastico: neoplasie primarie, secondarie, linfoma
- **D**egenerativo: paratopie discali, mielopatie degenerative, spondilartrosi, stenosi degenerativa lombosacrale, sindrome di Wobbler

Le indagini diagnostiche utili in questo tipo di pazienti comprendono lo studio radiografico diretto, l'esame del liquido cefalorachidiano e metodiche contrastografiche come la mielografia, la tomografia assiale computerizzata (TAC) e la risonanza magnetica nucleare (RMN) (14).

In questo lavoro verranno analizzate principalmente le malattie compressive del midollo spinale di tipo degenerativo (discopatie, stenosi degenerativa lombosacrale, spondilartrosi, mielopatia degenerativa e sindrome di Wobbler). Verranno prima analizzate singolarmente da un punto di vista medico occidentale e successivamente interpretate secondo i dettami della medicina tradizionale cinese (MTC).

Malattie del disco intervertebrale

Le malattie del disco intervertebrale, comunemente chiamate discopatie, rappresentano la più frequente patologia di interesse chirurgico in neurologia veterinaria. L'eziologia comprende 2 possibili condizioni classificate come Hansen di tipo I e II, basate sul tipo di degenerazione a carico del nucleo polposo e dell'anello fibroso.
Le discopatie di Hansen tipo I, caratterizzate da degenerazione condroide del nucleo polposo, si evidenziano solitamente in razze condrodistrofiche (Bassotto, Pechinese, Shih-Tzu, Beagle, Cocker spaniel, ecc). Le lesioni di tipo II si caratterizzano per degenerazione fibroide del nucleo polposo e si manifestano in cani non condrodistrofici soprattutto di età avanzata. In questa forma il nucleo polposo degenerato disloca progressivamente in direzione dorsale per la rottura parziale dell'anello fibroso del disco. L'estrusione/protrusone del disco intervertebrale esercita un'azione compressiva sul midollo spinale, alla quale corrisponde un danno midollare dipendente dal grado di compressione, dall'entità della forza di espulsione del materiale discale , dalla quantità di materiale discale presente e dalla durata della compressione (14).

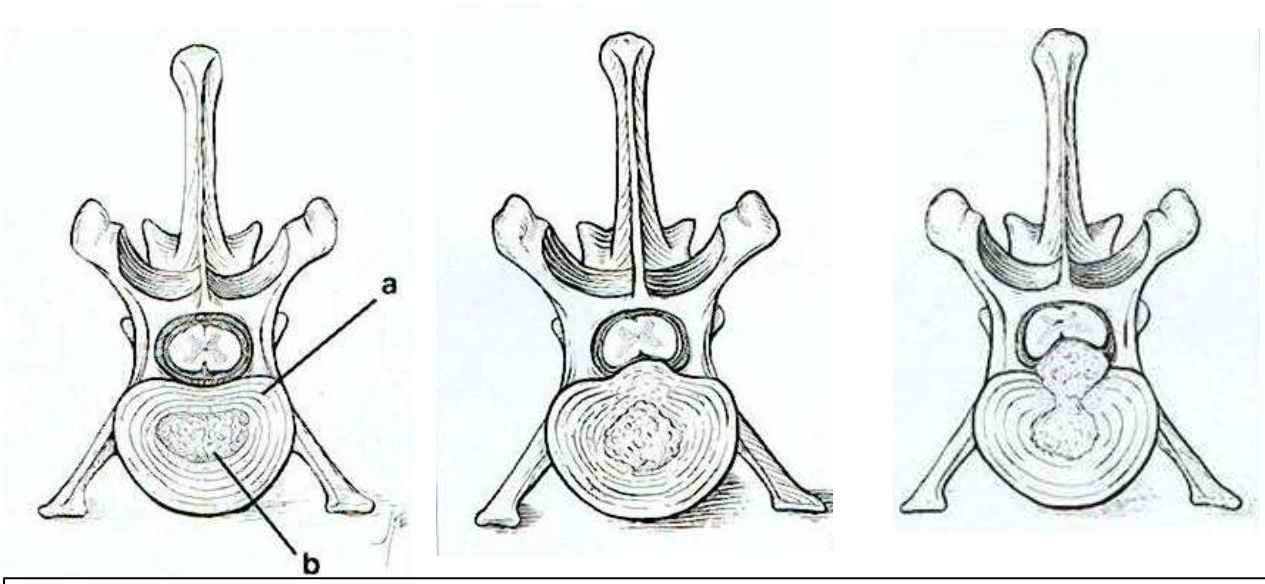

Anatomia del disco intervertebrale (a- anello fibroso; b-nucleo polposo) e progressiva protrusione del nucleo.

Le sedi più frequenti di lesione sono a livello cervicale, toraco-lombare e lombosacrale (articolazione tra l'ultima vertebra lombare ed il sacro). La diagnosi di discopatia nel gatto, invece, è rara (14).
I segni clinici dipendono dalla sede della lesione, dalla velocità con cui si instaura la compressione e dalla massa del disco estruso. Casi iniziali e meno gravi manifestano solo dolore alla colonna vertebrale (cifosi).

Gli episodi più gravi sono caratterizzati dalla paralisi che può essere associata alla perdita della sensibilità dolorifica a carico degli arti posteriori. Il dolore cervicale si accompagna a rigidità del collo e ad un portamento basso della testa, il dolore può essere così intenso da non essere localizzabile.

Incurvamento della colonna vertebrale (cifosi)

Paralisi degli arti posteriori

Di solito nelle razze di piccola taglia, i sintomi hanno insorgenza più rapida e spesso sono più gravi che non nelle razze di taglia più grande.
La diagnosi viene formulata sulla base dell'esame clinico, dalla radiografia diretta, della mielografia o della diagnostica per immagini avanzata (TC e RM).
L'esame radiografico può permettere di escludere patologie vertebrali quali traumi, infezioni o tumori, e di sospettare la presenza di una discopatia ma non consente di valutare sede ed entità di una compressione midollare di natura discale. Per una diagnosi certa è indispensabile un esame mielografico, una TC o una RM (14).

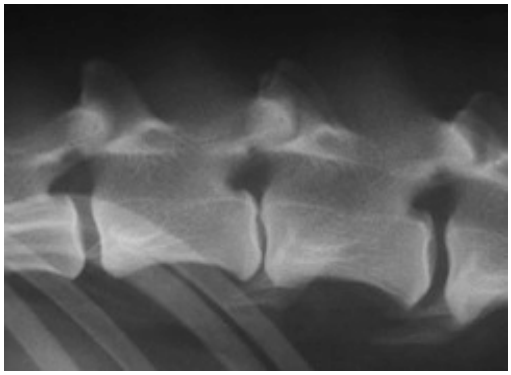

Diminuzione dello spazio discale. Sospetto di discopatia.

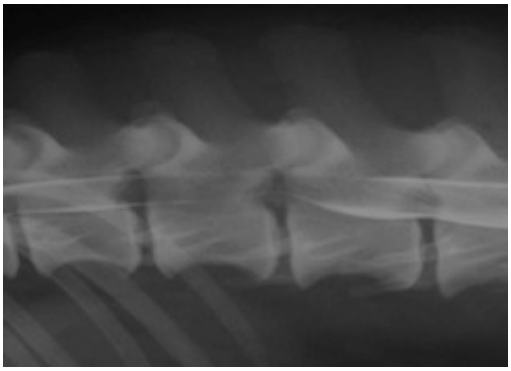

Compressione ventrale di natura discale evidenziato con mielografia.

TAC disco normale

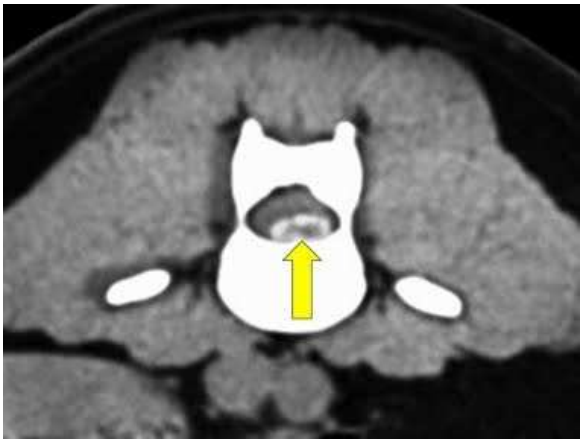

TAC ernia discale

Il trattamento delle discopatie varia in funzione di numerosi fattori, tra cui principalmente la gravità dei segni clinici e la durata.
In generale è consigliabile il trattamento medico (conservativo) in pazienti:
• con solo dolorabilità alla colonna vertebrale o deficit neurologici minimi;
• le cui condizioni (età, stati di malattia associati) sconsigliano di affrontare l'anestesia generale necessaria per la mielografia e per la chirurgia.
La base del trattamento conservativo è il riposo assoluto; in alcuni casi, si consiglia il riposo in gabbia. Abitualmente è raccomandabile far muovere l'animale solo al guinzaglio per pochi minuti due o tre volte al giorno e, nei cani con dolore cervicale, sostituire il collare con una pettorina (14).
L'uso di antinfiammatori è molto controverso. E' opinione di molti ricercatori che l'uso di questi farmaci nelle ernie discali nei nostri pazienti sia generalmente controindicata, soprattutto nelle forme che colpiscono i cani di piccola taglia. In questi pazienti è infatti frequente osservare peggioramenti anche gravi in corso di trattamento. Nei cani di grossa taglia, e nelle discopatie cervicali in genere, purché associando un riposo assoluto, è possibile utilizzare antiinfiammatori steroidei e non steroidei, pur con i limiti e i rischi esposti (14).
Il trattamento chirurgico è consigliabile:
• in pazienti che non migliorano con il trattamento conservativo anche quando è presente unicamente dolore spinale;
• in pazienti con medi o gravi deficit neurologici.
La maggiore probabilità di successo in casi di discopatia si ottiene comunque con la chirurgia. La gravità dei segni clinici iniziali e la loro durata prima della chirurgia determinano la gravità della prognosi. La probabilità di successo del trattamento chirurgico varia dal 94% al 54% dei casi in funzione della gravità. La chirurgia, quando necessaria, andrebbe eseguita prima possibile e, in assenza di sensibilità dolorifica, assolutamente entro le 24-48 ore dall'insorgenza. Il periodo post operatorio è molto delicato. In particolare la fisioterapia e le cure infermieristiche sono fondamentali (14).

Stenosi Degenerativa Lombosacrale (SDL)

Trattasi della più frequente malattia osteoarticolare in cani anziani di media e grossa taglia.
La stenosi degenerativa lombosacrale (SDL) è un disordine neurologico dovuto alla stenosi acquisita del canale vertebrale a livello lombosacrale, responsabile della compressione sui nervi che formano la cauda equina e sulla vascolarizzazione relativa (18).
La base osteoarticolare è costituita dalla settima vertebra lombare, dalla prima vertebra sacrale e dalle relative strutture legamentose, quali:

- Nervo ischiatico, nervo tibiale e nervo peroneo comune (L6-L7-S1) che danno innervazione motoria e sensitiva all'arto posteriore
- Nervo pudendo (S1-S2-S3) per innervazione motoria dello sfintere anale e sensitiva della zona perineale
- Nervo pelvico (S1-S2) innervazione motoria per mm liscia retto e vescica
- Nervi caudali che danno innervazione motoria e sensitiva della coda

Dal momento che il treno posteriore è preposto alla propulsione, l'articolazione L7-S1 è particolarmente soggetta a lavoro durante la corsa, il salto e l'attività fisica in generale, per cui tende a sviluppare fenomeni artrosici.
L'eccesso di sollecitazioni sul segmento del rachide L7-S1 comporta ipertrofia delle superfici articolari con conseguente osteofitosi, tendenza alla sublussazione dell'articolazione, protrusione del disco intervertebrale (tipo Hansen II), ipertrofia del legamento flavo e/o del legamento longitudinale dorsale (18).
Ne consegue la caratteristica riduzione dello spazio vertebrale e la compressione dei fasci nervosi della cauda equina.

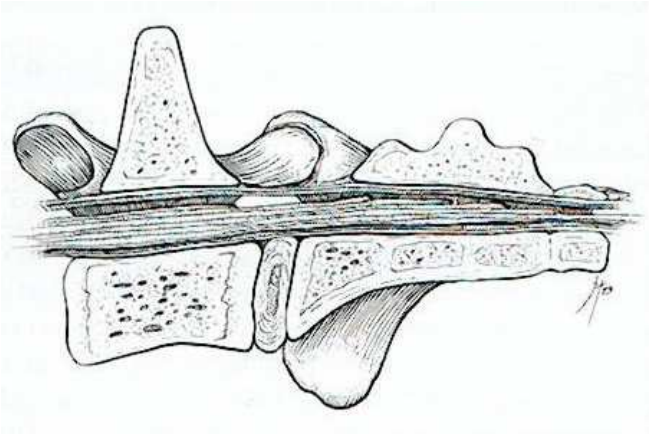

Sezione sagittale che evidenzia la normale connessione tra L7 e il sacro.

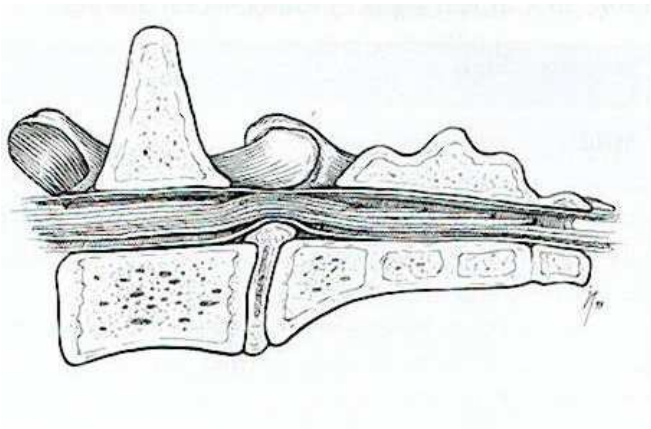

Protrusione discale tipo Hansen II che comprime la cauda equina

I fattori che predispongono alla SDL sono:
- Razza: cani Pastore tedesco, Siberian Husky, Dobermann, Rottweiler , Boxer etc. sono più soggetti alla SDL. Difficilmente cani di peso inferiore ai 20 Kg manifestano segni di SDL, ad eccezione dei barboncini.
- Peso: i soggetti in sovrappeso tendono a sollecitare eccessivamente l'articolazione.

- Sollecitazioni: i cani da lavoro sono più esposti al rischio di SDL.
- Malformazioni congenite: le vertebre di transizione favoriscono l'instaurarsi del quadro artrosico (18).

Il dolore è il segno clinico più costante. Ad esso si associano riluttanza al movimento, al salto ed a salire le scale. Il paziente tende a reagire con ostilità quando lo si spazzola o gli si tocca il bacino. Possono manifestarsi parestesie espresse con morsicature della coda ed automutilazione degli arti posteriori.

La paresi è il secondo fondamentale segno in corso di SDL: il treno posteriore è tenuto abbassato, le articolazioni sono più flesse della norma. Il cane tende a sedersi frequentemente e la coda è flaccida in quanto il controllo volontario del suo movimento risulta compromesso. Il proprietario, infatti, riferisce che il suo cane non scodinzola più come una volta. Può conseguire una caratteristica zoppìa definita "segno della radice" a volte erroneamente interpretata come disturbo ortopedico.

Nei casi più avanzati possono subentrare la paralisi ed incontinenza urinaria e fecale (18).

Una prima valutazione del problema viene effettuata mediante un accurato esame neurologico, in particolare dei riflessi spinali, e nell'evocazione dell'algìa lombosacrale tramite manipolazioni del rachide.

Radiografie dirette della colonna vertebrale in proiezione latero-laterale e ventro-dorsale consentono di evidenziare quadri degenerativi dell'osso, instabilità vertebrale, sublussazioni, ipertrofia delle faccette articolari, riduzione dello spazio intervertebrale. La diagnosi definitiva avviene, successivamente, attraverso l'applicazione di varie metodiche contrastografiche (mielografia, TC, RM) (18).

L'approccio terapeutico consiste dapprima nel riposo assoluto del paziente tramite confinamento in uno spazio ristretto. Solo a tale condizione è consigliabile ricorrere al trattamento farmacologico con antinfiammatori non steroidei, in quanto l'effetto analgesico farmacologicamente indotto comporta, infatti, un incoraggiamento dell'esercizio fisico potenzialmente lesivo sulle strutture anatomiche interessate.

Gli antinfiammatori steroidei andrebbero impiegati in casi di estrema necessità.

Attualmente integratori di condroprotettori come i glicosamminoglicani, dotati di proprietà antiossidanti, anticataboliche ed antinfiammatorie, consentono un drastico rallentamento dei processi degenerativi articolari ed un miglioramento significativo del quadro clinico del paziente interessato.

Nel paziente in sovrappeso si rende necessaria la restrizione alimentare al fine di ridurre il carico articolare. In caso di recidive si rende necessaria la decompressione chirurgica delle fibre nervose mediante laminectomia dorsale con foraminotomia, facectomia e stabilizzazione a seconda dei casi.

Solitamente la prognosi è favorevole, resta riservata al momento della chirurgia nei casi d'incontinenza urinaria e/o fecale (18).

Spondilosi deformante o spondilartrosi

La Spondilosi deformante (SP) è un processo infiammatorio cronico degenerativo che coinvolge le articolazioni tra i corpi vertebrali del rachide ed è caratterizzato dalla formazione di vegetazioni ossee (osteofiti) a ridosso degli spazi intervertebrali.
Queste neoformazioni ossee si possono rilevare sia nella porzione toracica, che in quella lombare e lombosacrale della colonna vertebrale.
L'immagine radiologica disegna questi osteofiti come prominenze radiopache di differenti dimensioni, che nel tempo tendono ad ingrandirsi assumendo una figura caratteristica detta a "becco di pappagallo" (21).

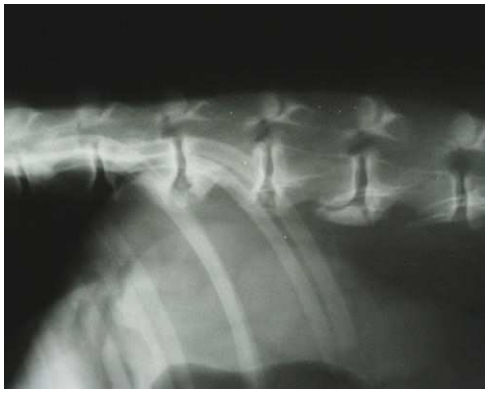

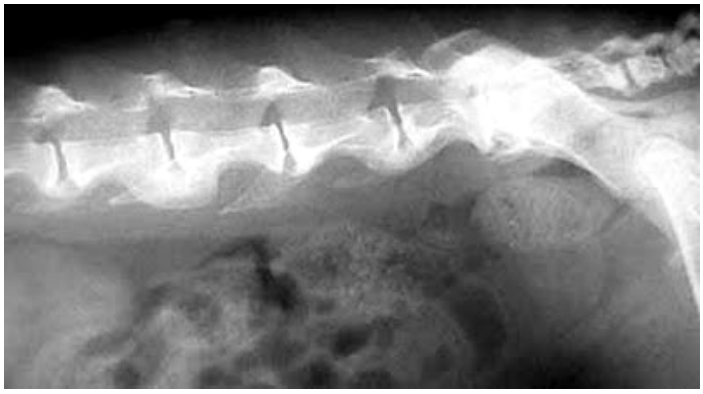

Le radiografie evidenziano la presenza di neoformazioni osteofitiche tra i corpi vertebrali toraco-lombari e lombo-sacrali.

Nei casi gravi o in quelli molto avanzati questi ponti ossei tendono ad unirsi tra loro, anche se il più delle volte vi è una semplice "interdigitazione", cioè una sovrapposizione degli osteofiti stessi soprattutto nei tratti della colonna vertebrale che possiede una maggior mobilità; l'immagine radiologica dà la sensazione della formazione di un solido ponte osseo quando in realtà si ha un'adiacenza dei processi di neoformazione provenienti dal margine dei corpi vertebrali di due vertebre adiacenti.
Gli osteofiti non sono presenti solo nella parte ventrale della colonna, ma possono espandersi intorno a tutto l'anello del corpo vertebrale assumendo più la conformazione di un collare che di uno sperone osseo; questo determina un restringimento dei fori di eminenza dei nervi spinali posti latero-superiormente nello spazio tra i due corpi vertebrali adiacenti (21).
La causa della degenerazione della colonna è da attribuire ad un tentativo di riparazione dovuto ad un insulto del tessuto articolare continuo e ripetuto, soprattutto in corrispondenza degli ultimi spazi intervertebrali toracici e dei primi lombari, laddove esiste una maggior flessibilità della colonna vertebrale. L'incidenza e le dimensioni degli osteofiti aumentano con l'età, tanto che nei soggetti di età superiore ai 10 anni, vi è quasi sempre la presenza di grosse osteofitosi del tratto lombare e lombosacrale, reperiti casualmente in radiogrammi effettuati in corso di altri accertamenti diagnostici (21).
In genere la malattia interessa i soggetti adulti di razza medio grande, in particolare i molossoidi. Tra le cause di questa patologia oltre ad una predisposizione di razza assume importanza anche la componente genetica, sulla base di ciò è importante controllare che i riproduttori siano esenti.malattia può avere un decorso asintomatico, o altresì, presentare

dei sintomi che variano in funzione della progressione della patologia. L'animale ha riluttanza a muoversi, l'andatura è incerta e rigida, in particolare sul posteriore il cane tende a incespicare anche nei più piccoli ostacoli. Nei casi più gravi si avrà un notevole irrigidimento del rachide e conseguentemente di tutti e quattro gli arti fino alla totale paresi. Questi segni clinici sono dovuti ad un'azione infiammatoria a carico dei tessuti vicini alla zona colpita con conseguente compressione dei nervi spinali che fuoriescono dal segmento colpito.
La diagnosi viene confermata mediante una o più radiografie latero-laterale della colonna vertebrale, in prossimità della regione lombo sacrale includendo nell'immagine anche le ultime tre vertebre toraciche, possibile sede di localizzazione della patologia (21).

Spondilomielopatia cervicale caudale (Sindrome di Wobbler)

Con il termine di sindrome di Wobbler (Wobbler syndrome), si indica un complesso di manifestazioni derivanti da un fenomeno di compressione a carico del midollo spinale cervicale, riscontrabile nelle razze canine di grossa taglia, in particolare Alano e Dobermann (80%) (15).
L'eziopatogenesi della sindrome di Wobbler ad oggi non è chiara, molti Autori sono concordi nel ritenere che l'eziopatogenesi sia multifattoriale (genetica, dietetica, biomeccanica).
Le lesioni che più frequentemente si riscontrano sono:
- malformazioni vertebrali: anomalie dei corpi vertebrali, dei processi articolari, delle lamine e dei peduncoli
- patologie discali (ernia Hansen II tipo) ed ipertrofia dell'anello fibroso ipertrofia del legamento Giallo e della capsula articolare
- instabilità articolare (17).

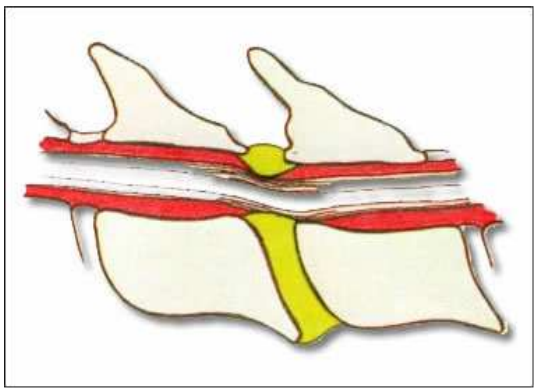

La gravità delle malformazioni o del cattivo allineamento determina il grado di compressione e dunque l'intensità dei sintomi.
Oltre alle anomalie strutturali, l'estensione o la flessione del collo, possono provocare o alleviare la compressione del midollo cervicale (stenosi dinamica) (15).

La malattia pur essendo tipica degli Alani e dei Doberman ovvero razze a "collo lungo" è stata descritta in numerose altre razze di grossa taglia e più di frequente nei soggetti maschi in rapporto maggioritario di casistiche rispetto alle femmine di 4:1.
La sintomatologia è caratterizzata di solito da una paresi e da un'andatura barcollante ad insorgenza insidiosa, più spesso a carico del treno posteriore. Nei soggetti affetti, si può riscontrare una iperflessione od una iperestensione del collo, un'andatura rigida sugli arti anteriori ed un trascinamento delle unghie. I deficit neurologici conseguenti alla patologia possono variare da una modesta atassia fino alla tetraparesi. La diagnosi della patologia può essere confermata dall'esame neurologico e/o mediante radiografie in bianco o con mezzo di contrasto (mielografia). La prognosi è strettamente correlata alla gravità dei deficit neurologici riscontrati, dal grado e dalla natura della compressione midollare (15).
Il trattamento medico mira a eliminare la compressione e a far regredire i sintomi neurologici ed ha il vantaggio di non essere invasivo: si somministrano degli antinfiammatori in maniera intermittente o continua associati al riposo.
Il trattamento chirurgico, pur con risultati non costanti, rimane la sola speranza di guarigione definitiva. Esso mira a decomprimere il midollo spinale e a stabilizzare le vertebre cervicali colpite. Le tecniche utilizzate sono numerose e variano in funzione del tipo di lesione e dell'animale e può essere necessario usarne diverse contemporaneamente (15).

Mielopatia degenerativa

La Mielopatia degenerativa (MD) è una malattia degenerativa del midollo spinale a carattere progressivo e ingravescente, descritta per la prima volta nel 1973 nel Pastore Tedesco. Sebbene sia stata osservata con particolare frequenza in questa razza, la mielopatia degenerativa è stata descritta anche in altre razze di cani, soprattutto di grossa mole. La MD colpisce soprattutto animali adulti in un'età compresa tra i 5 e i 14 anni e non mostra predilezione di sesso (16).
A tutt'oggi l'eziologia della malattia è sconosciuta. Tra le ipotesi eziopatogenetiche più accreditate vanno annoverate carenze nutrizionali (ridotti livelli ematici di tocoferoli e cianocobalamina) e meccanismi degenerativi immunomediati (alterate risposte cellulo-mediate, elevato numero di linfociti "suppressor" e di immunocomplessi circolanti).
Gli aspetti neuropatologici delle lesioni del midollo spinale sono ben conosciuti e descritti. Le lesioni istopatologiche si possono rinvenire lungo tutto il midollo spinale, ma interessano con maggior severità le parti caudali del tratto toracico e quelle craniali del tratto lombare. Le lesioni, bilaterali, sono caratterizzate da degenerazione della sostanza bianca soprattutto a livello dei fascicoli dorsolaterali e ventromediali del tratto toraco-lombare del midollo spinale. Istologicamente , il riscontro caratteristico è quello di degenerazione assonale con frammentazione e scomparsa dell'assone associata ad alterazione della guaina mielinica (16).

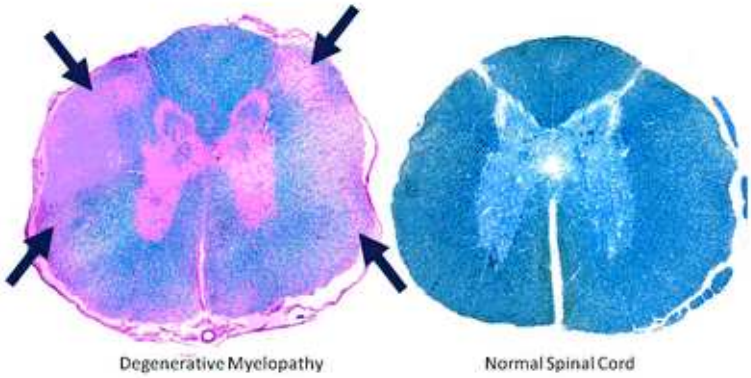

Lesioni degenerative dei fascicoli dorsolaterali della sostanza bianca in corso di mielopatia degenerativa

La mielopatia degenerativa è caratterizzata da un esordio insidioso e da un decorso cronico progressivo che, negli stadi terminali, porta il soggetto colpito all'incapacità a deambulare. Il decorso della malattia, dal momento in cui vengono riconosciuti i sintomi, viene quantificato di norma in un periodo compreso tra 6 e 36 mesi, anche se la maggior parte dei cani colpiti viene sottoposto ad eutanasia dopo non più di 12 mesi dall'inizio della sintomatologia. Il soggetto colpito presenta, inizialmente, una lieve difficoltà nella deambulazione a carico degli arti posteriori. Progressivamente compaiono disturbi delle funzioni propriocettive, con ritardo nell'inizio di alcuni movimenti, dorsoflessione spontanea del piede con consumo eccessivo delle unghie e dismetria degli arti posteriori. I posteriori vengono tenuti talvolta abnormemente allargati o, al contrario, incrociati. I segni di paraparesi , in questa fase, sono modesti ed il cane non mostra all'esame clinico nessun segno di dolore (16).
La sintomatologia evolve nel tempo con un'accentuazione delle disfunzioni propriocettive, che evolvono in una vera e propria atassia del tronco, caratterizzata da dismetria e ipermetria, abnorme circumduzione e incrociamento degli arti durante la deambulazione. In questa fase diventano più evidenti i segni di paresi, testimoniati da ipometria e trascinamento degli arti posteriori nonché incapacità a sostenere il proprio peso (con cedimento del ginocchio) quando l'arto è poggiato a terra. Tali segni evolvono nel tempo fino a produrre, in fase terminale, la totale incapacità alla deambulazione. Negli stadi finali della malattia possono comparire incontinenza fecale e urinaria (16).
La diagnosi clinica si effettua sulla base dell'esame neurologico e sull'effettuazione di un rigoroso protocollo diagnostico volto ad escludere le altre patologie di origine degenerativa, neoplastica e infiammatoria/infettiva. Gli esami preferenziali sono rappresentati dalla mielografia del tratto toraco-lombare della colonna vertebrale, dall'esame del liquido cerebrospinale (LCS), dalla risonanza magnetica nucleare e dall'esame elettromiografico.
Secondo alcuni Autori è possibile effettuare un trattamento terapeutico nelle fasi iniziali della malattia in modo da ritardarne lo sviluppo. Il protocollo raccomandato comprende la combinazione di esercizio fisico, supplementazione di vitamine associate alla somministrazione di acido aminocaproico (16).

LE MALATTIE COMPRESSIVE DEL MIDOLLO SPINALE SECONDO LA MEDICINA TRADIZIONALE CINESE

Le malattie compressive del midollo spinale secondo la medicina tradizionale cinese (MTC) sono considerate come una Sindrome *Bi* (*Bi Zheng* - Sindrome Ostruttiva Dolorosa).
Nei paragrafi seguenti verranno descritte le caratteristiche della Sindrome *Bi* e le diverse forme in cui si può presentare.
Successivamente verranno analizzati i trattamenti con agopuntura più utilizzati nelle patologie degenerative del midollo spinale in base agli studi effettuati da diversi Autori. In chiusura seguiranno una serie di casi clinici personali.

LA SINDROME *BI*

"Bi" vuol dire "chiudere", "ostruire", e infatti la sindrome Bi è causata dall'invasione dell'organismo di Vento, Freddo e Umidità, che interferiscono con il flusso di *Qi* (energia) e di *Xue* (sangue) dei meridiani, causando ristagno e ostruzione del flusso energetico.
I sintomi caratteristici sono rappresentati da dolore, rigidità, intorpidimento, gonfiore delle articolazioni, dolore alle ossa, muscoli e tendini (10).
La penetrazione dei fattori patogeni è favorita dall'esistenza di un vuoto relativo (temporaneo e locale) a livello del *Cou li*, lo spazio in cui circola l'energia *Wei*, ovvero l'energia difensiva (19).
Le principali vie di penetrazione delle energie cosmopatogene sono i Meridiani Tendino Muscolari (MTM), i Meridiani Principali (attraverso i punti *Ting* o *Jing*), i punti Vento, lo *Yang Ming* della faccia e le prime vie respiratorie (24).
Nella fase acuta della malattia esiste solo un interessamento dei meridiani, nei casi cronici, invece, c'è quasi sempre un interessamento degli organi interni, in particolare di Rene e Fegato (19).
I fattori climatici esterni Vento, Freddo e Umidità, approfittando di un preesistente e temporaneo deficit dell'energia e del sangue penetrano nei meridiani e vi s'insediano causando l'ostruzione della circolazione dell'energia e del sangue; l'invasione può essere facilitata da un preesistente deficit energetico di Rene e Fegato che determina, rispettivamente, un mancato nutrimento delle ossa e dei tessuti tendino-muscolari con conseguente comparsa di dolore e rigidità (19).
Durante la diagnosi si può distinguere il dolore in due tipologie:

- Dolore *shi* causato da: - pienezza di Vento, Freddo, Umidità e Calore
  - accumulo di mucosità
  - ristagno di sangue
- Dolore *xu* causato da: - deficit di *qi* e sangue
  - deficit di Fegato e Reni.

Questa differenziazione si ripercuote anche sulla strategia terapeutica: nel dolore di tipo *shi* bisognerà disperdere il fattore patogeno esterno (Vento, Freddo, Umidità), purificare il

Calore (da penetrazione del fattore patogeno all'interno), attivare la circolazione di energia e sangue nei canali, trasformare l'Umidità e risolvere le mucosità.
Nel dolore di tipo *xu* occorrerà tonificare il *Qi* e il sangue e rafforzare la Milza, il Fegato e i Reni (19).
Altri cofattori patogeni possono essere rappresentati dall'esposizione prolungata a fattori patogeni esterni, dal lavoro eccessivo o ripetitivo, dal deficit di sangue o di Yin, da traumi pregressi e da alterazioni emozionali; sentimenti come rabbia, dolore e shock possono causare cattiva nutrizione dei meridiani e stasi di *Qi* (8).

CLASSIFICAZIONE DELLA SINDROME *BI*

La sindrome *Bi* può manifestarsi in diverse forme a seconda dell'agente patogeno causale (Freddo, Vento, Umidità) ma spesso possono coesistere manifestazioni di diverse forme nello stesso momento (10).
Nel *Huang Ti Nei Ching Su Wen* (Le domande semplici dell'imperatore giallo) la sindrome *Bi* viene distinta in base al fattore cosmopatogeno prevalente in:

- **Sindrome *Bi* da Vento**
- **Sindrome *Bi* da Freddo**
- **Sindrome *Bi* da Umidità**

Un'altra classificazione illustrata nel *Su Wen* è in base al tessuto o organo colpito:

- **Sindrome *Bi* delle Ossa**: l'organo colpito è il Rene. Si ha grave deformazione delle ossa.
- **Sindrome *Bi* dei Tendini**: l'organo colpito è il Fegato. Si presenta con rigidità articolare diffusa.
- **Sindrome *Bi* dei Vasi Sanguigni**: l'organo colpito è il Cuore, con grave stasi di sangue.
- **Sindrome *Bi* dei Muscoli**: l'organo interessato è la Milza e si manifesta con debolezza muscolare.
- **Sindrome *Bi* della Pelle**: l'organo colpito è il Polmone ed è caratterizzata dalla forte percezione del Freddo.

In questo tipo di classificazione se la sindrome *Bi* è localizzata ai muscoli o alla pelle è più semplice da debellare dall'organismo rispetto alla forma dei Tendini e delle Ossa in quanto è più superficiale.
Una classificazione più complessa (e più utilizzata) prevede invece la distinzione di 5 diversi tipi di Sindrome *Bi*:

- Sindrome *Bi* da Vento o Migrante
- Sindrome *Bi* da Umidità o Fissa
- Sindrome *Bi* da Freddo o Dolorosa
- Sindrome *Bi* da Calore
- Sindrome *Bi* delle Ossa

Sindrome Bi da Vento (o migrante): ha inizio rapido e dolore errante che sembra muoversi da un'articolazione all'altra. Sono colpiti soprattutto gli arti superiori, il collo e la nuca. Si presenta più frequentemente in primavera. E' caratterizzata da dolore poco intenso e capacità limitata di movimenti, spesso accompagnati da prurito, spasmi,

fascicolazioni, ostruzione nasale e patologie respiratorie. La lingua può presentare una patina sottile bianca e il polso è rapido e galleggiante. Il trattamento principale è eliminare il Vento, nutrire il sangue, tonificare la *wei qi* (energia difensiva) e la *yong qi* (energia nutritiva) (10).

Sindrome Bi da Umidità (o fissa): l'agente patogeno è l'Umidità, che rende il *Qi* pesante e vischioso con formazione di edema articolare e muscolare. Il dolore è localizzato in una regione circoscritta. E' presente un senso di pesantezza e di rigidità agli arti con dolori cronici e sordi (10).

I pazienti presentano articolazioni gonfie ed edematose, indolenzimento muscolare che causano deambulazione goffa ed appesantita. Spesso questi segni riguardano entrambi gli arti posteriori e possono estendersi all'area lombo-sacrale tra L4 - S2. Nei casi più gravi può comparire deficit neurologico inizialmente caratterizzato da deambulazione con atteggiamento plantigrado, successivamente da atassia e paresi del bipede posteriore (7).

I proprietari di questi pazienti riferiscono che i loro animali prediligono ambienti moderatamente caldi, peggiorano con il clima umido e che si mostrano restii al movimento: spesso giacciono nella loro cuccia apatici ed intorpiditi. Questi soggetti presentano ipotrofia di gravità variabile dei muscoli della coscia, polso lento e scivoloso, talvolta molle, ed al tatto la cute appare untuosa, con pelo agglutinato ed umido.

Non di rado si riscontrano formazioni cistiche sottocutanee ed in alcuni casi dal corpo del cane proviene un caratteristico odore dolciastro (7).

Possono essere presenti anche sintomi gastrointestinali (dispepsia, gonfiore, eruttazione, nausea) ed eruzioni cutanee. Il trattamento principale è eliminare l'umidità (10).

Sindrome Bi da Freddo (o dolorosa): è caratterizzata da un dolore intenso in un'area articolare o muscolare circoscritta che peggiora con il freddo e migliora con il caldo. La lingua presenta una patina bianca sottile, il polso è superficiale, teso e rallentato. L'arto posteriore controlaterale non direttamente interessato dal processo patologico in genere si presenta con un atteggiamento di rigidità dovuta all'azione compensatoria a cui è sottoposto; tale rigidità può estendersi alla colonna vertebrale ed al bipede anteriore. Nei casi più gravi compare deficit neurologico con ritardo o assenza del riflesso propriocettivo del piede: il cane spesso trascina l'arto che mostra anomalo consumo delle unghie e lesioni sul dorso del piede. Questi soggetti presentano ipotrofia di gravità variabile dei muscoli della coscia, polso teso ed a letto, la cute appare fredda con pelo secco che si spezza facilmente (7).

I proprietari di questi pazienti riferiscono che i loro animali prediligono gli ambienti caldi, peggiorano con clima freddo e che mostrano grande difficoltà nell'attivare il movimento al mattino: spesso rialzarsi dalla cuccia è estremamente doloroso, se non addirittura impossibile e solo l'aiuto del proprietario limita evidenti guaiti di sofferenza (7).

Il trattamento prevede la dispersione del Freddo, la tonificazione di *Qi*, *Xue* e *yang* (10).

Sindrome Bi da Calore: predomina il Calore. Si verifica quando nell'organismo è presente un vuoto di *yin* e viene attaccato da Vento, Umidità e Freddo che, una volta penetrati nell'Interno, si trasformano in Calore. Si riscontra forte dolore e infiammazione delle articolazioni. Nelle forme acute può essere presente febbre, sete e stipsi. Miglioramento dell'area colpita con il freddo e peggioramento con il caldo. Il trattamento principale è eliminare l'Umidità-Calore (10).

La **Sindrome Bi delle Ossa** è la condizione più avanzata e può essere il risultato dell'evoluzione cronica dei quattro tipi precedenti. La sindrome ostruttiva dolorosa, come visto, è una sindrome che si instaura nell'organismo a causa di fattori cosmopatogeni esterni che generano un blocco nella circolazione di *Qi* o *Xue*. In un organismo in

particolare vuoto energetico la forma acuta può persistere a lungo provocando una stasi dei liquidi che nel tempo si concretizza in Flegma. Il Flegma si forma perché la Milza non riesce a trasformare e trasportare i Liquidi Corporei: il Flegma è la causa della manifestazione cronica della sindrome Bi in quanto ostruisce e impedisce il normale fluire del sangue in tendini, ossa e capi articolari; inoltre si accumula nelle articolazioni e si condensa determinando deformazioni ossee tipiche dell'artrosi. E' spesso presente anche ipotonia muscolare.
A questo deficit di *Qi* di Milza sono associati spesso altri cofattori determinanti nello sviluppo della sindrome Bi delle ossa:

- una marcata stasi di *Xue* che va ad aggravare la stasi di liquidi e la formazione di Flegma;
- un deficit di *Qi* di Fegato che non nutre i tendini e non fa circolare lo *Xue*;
- un deficit di Rene che non nutre le ossa.

La sindrome Bi delle Ossa quindi non si limita ad interessare solo i meridiani, ma si approfonda nell'interno coinvolgendo gli organi interni (20).

TERAPIA DELLA SINDROME *BI*

In base ai principi della MTC la terapia della sindrome *Bi* prevede l'eliminazione delle ostruzioni dolorose mediante:

- Dispersione dei fattori patogeni (Vento, Freddo e Umidità)
- Tonificazione degli organi interni (Fegato, Milza, Rene)
- Sblocco dei meridiani
- Tonificazione del *Qi*
- Promozione della circolazione di *Qi* e sangue (10).

Il trattamento si basa sulla scelta dei punti da 5 gruppi: generali, distali, locali (anche Ah-shi), adiacenti e in base alla sindrome.
In un primo momento devono essere dispersi gli agenti patogeni mediante punti specifici in grado di espellere il Vento, disperdere il Freddo, purificare il Calore ed eliminare l'Umidità (vedi dopo).
Successivamente la tonificazione degli organi interni come Fegato, Rene e Milza aiuta l'eliminazione dei fattori patogeni. Questo significa che per eliminare il Vento bisogna trattare il Fegato; per disperdere il Freddo bisogna tonificare il Fuoco dello *yang* del Rene, e per disperdere l'Umidità deve essere fortificata la Milza (10).
In un terzo momento devono essere rimosse le ostruzioni dai meridiani mediante il trattamento dei punti distali e locali. Devono essere trattati anche i punti Ah-shi, ovvero i punti dolorosi lungo le zone colpite.
I punti distali non devono localizzarsi necessariamente nello stesso meridiano ma possono essere trattati i punti dei meridiani dello stesso asse energetico, come SI e BL (livello *Tai Yang*), TH e GB (livello *Shao Yang*) e LI e ST (livello *Yang Ming*). I meridiani accoppiati *yang-yang* sono utilizzati più frequentemente nel trattamento della sindrome Bi rispetto ai

meridiani *yin-yin*. L'utilizzazione dei singoli punti locali, non associati a punti distali, non producono effetti terapeutici prolungati (10).
Nella tabella seguente vengono elencati alcuni punti distali, locali e adiacenti, in base alla zona interessata (11).

	ZONA COLPITA	**PUNTI**
PUNTI DISTALI	Collo	GB39, TH5, TH8, BL60, ST40, KD4
	Spalla	TH1, TH5, LI1, LI4, ST38, BL58
	Gomito	LI1,LI4,TH5
	Carpo	ST36, SP5, GB40
	Zona lombare	BL40, BL60, BL59,BL62
	Anca	GB41, BL62
	Ginocchio	SP5, SI5
PUNTI LOCALI (e punti Ah-shi)	Collo	GB20, BL10
	Spalla	TH14,LI15
	Gomito	LI11, SI8, TH10
	Carpo	TH4, LI5, SI5, SI4, PC7
	Dita anteriori	TH3, SI3, punti *Ba xie*
	Zona lombare	BL23, BL24, BL25, BL26, VG3, VG4
	Bacino	BL27, BL28, BL29, BL32
	Anche	GB29, GB30
	Ginocchio	ST35 e *xi yan,* ST36, SP9, BL40, LR7, LR8, KD10
	Garretto	SP5, GB40, ST41, BL60
	Dita posteriori	*Ba feng*, SP3
PUNTI ADIACENTI	Collo	GB21, VG14, BL11
	Spalla	SI9, SI15, TH13, TH15, GB21, LI14
	Gomito	LI13, LI14
	Carpo	TH5, LU7
	Dita anteriori	TH5
	Bacino	BL23
	Anca	GB31
	Ginocchio	SP10, ST34
	Garretto	KD7, GB34, ST36
	Dita posteriori	SP4, SP9, ST41, GB34

In base al tipo di sindrome *Bi* possiamo utilizzare altri punti in associazione a quelli sopra elencati:

- **Sindrome Bi da Vento (o migrante)**: il trattamento principale è eliminare il Vento, nutrire il sangue, tonificare la *wei qi* (energia difensiva) e la *yong qi* (energia nutritiva) (10).
  I punti principali che possono essere utilizzati sono:
  GB20 (fengchi): punto locale importante per il trattamento delle malattie che colpiscono la testa provocate dal Vento.
  GV16 (fengfu): punto di incontro del *Du Mai* con *Yang Wei Mai*. Nutre il cervello ed è indicato per l'avversione al freddo e brividi in caso di Vento patogeno che invade

la parte est del corpo. Indicato per la sindrome *Tai Yang* da vento caratterizzata da dolori e algie migranti.

GV14 (dazhui): punto d'incontro di *Du Mai* con i sei canali *yang* dell'arto anteriore e posteriore. Purifica i fattori patogeni ed il calore, rinforza e regola la parte *yang* esterna del corpo, tonifica il *Qi* e lo *yang.* Particolarmente indicato per dolori alle *Cento Articolazioni* e per l'esaurimento da Vento (ostruzione dolorosa cronica che porta ad esaurimento del *Qi* e del sangue).

BL12 (fengmen): espelle il Vento e fa uscire i fattori patogeni dalla superficie corporea perché punto d'incontro del canale BL con *Du Mai* (che governa tutti i canali *yang*). Inoltre appartiene al canale *Tai Yang* (il più esterno e il primo ad essere attaccato dai patogeni). Trattato con aghi e moxa rinforza il Qi difensivo.

BL17 (geshu): punto *Hui* riunione del sangue. Nutre e armonizza il sangue, ne elimina la stasi, lo rinfresca e ferma il sanguinamento. Ottimo punto in caso di ostruzione dolorosa protratta dovuta a stasi e deficit di sangue.

BL18 (ganshu): punto Shu del dorso del Fegato. Forte azione nel regolare e tonificare la circolazione del Qi, immagazzinare il sangue e governare i tendini. *"Se il sangue o lo yin di Fegato non riescono a nutrire i tendini, mantenendone la morbidezza e la flessibilità, ci può essere rigidità e contrattura, crampi o dolore ai tendini" (Su Wen).*

TH6 (zhigou): punto *jing*-fiume e fuoco del meridiano del Triplice Riscaldatore. E' il punto più importante di *Sanjiao* per muovere il *Qi* e purificare il Calore nei tre *Jiao*. Utile associarlo a GB39 nel trattamento delle ostruzioni dolorose migranti.

GB39 (xuanzhong): punto *hui* riunione dei midolli (cervello e midollo osseo). Giova ai tendini ed alle ossa, disperde il Vento-Umidità; indicato per esaurimento da Vento con pesantezza del corpo per ritenzione cronica di fattori patogeni. *"Nell'ostruzione dolorosa ossea il fattore patogeno raggiunge i Reni; nell'ostruzione dolorosa tendinea raggiunge il Fegato. La ritenzione prolungata di Vento-Umidità' porta a un vuoto di Fegato e Reni quindi ad un vuoto dei midolli. Un'essenza insufficiente causa una cattiva nutrizione dei tendini con possibile origine di sindrome atrofica"* (Domande essenziali Cap.43).

TH17 (yifeng): punto d'incontro dei meridiani del Triplice Riscaldatore e della Vescicola Biliare. Specifica azione nell'espellere il Vento patogeno esterno e nel trattare le manifestazioni di Vento interno.

GB31 (fengshi): importante nel trattamento delle patologie da Vento che si manifestano con un'ostruzione dolorosa migrante associata ad una dermatopatia pruriginosa (orticaria) (19).

- **Sindrome Bi da Umidità (o fissa)**: il trattamento principale è eliminare l'Umidità (Schoen A.M.). L'accumulo di umidità è dovuto solitamente ad un deficit di *Qi* di Milza. Se l'umidità esterna attacca l'organismo con un sottostante deficit di SP, la funzionalità di questo *zang* sarà rapidamente compromessa. Il trattamento dovrà tonificare l'asse ST-SP per far circolare il *Qi* e dissolvere l'Umidità. Gli agopunti più frequentemente impiegati sono:

  ST36 (zusanli): tonifica e riattiva la circolazione di *Qi* e *xue*, disperde gli accumuli, ha azione antalgica;

  LI4 (hegu): cura tutte le affezioni cosmopatogene, tonifica lo *yang*, regola *Qi* e *xue*;

  GV4 (mingmen): nutre la *yuan qi*, fortifica i lombi, ha azione antidolorifica, cura la stanchezza fisica. Particolarmente efficace sembra essere l'applicazione di circa 0,3 ml di iodio iniettabile (iodio in base oleosa, Briodine® - Bexco) in questo agopunto;

ST40 (fenglong): disperde catarro ed Umidità, cura il gonfiore dell'arto posteriore;
KI7 (fuliu): elimina l'Umidità, cura l'edema dell'arto posteriore, tratta la paralisi flaccida del piede, regola il *jiao* inferiore, cura paralisi ed affezioni reumatiche dell'arto posteriore;
TH4 (yangchi): regolarizza il *jiao* medio;
CV3 (zhongji): nutre e fortifica intensamente lo *yang* del Rene, elimina l'Umidità dal *jiao* inferiore;
SP6 (sanyinjiao): elimina i blocchi di *xue*, disperde l'umidità, armonizza la circolazione di *Qi* e *xue*, tratta la paralisi flaccida del piede;
BL20 (pishu): elimina l'Umidità, regolarizza *Qi* e *xue*, tratta gli edemi.
Questi agopunti impiegati bilateralmente possono essere stimolati proficuamente con iniezioni di circa 0,3 ml (per ciascun agopunto) di vitamina B12 (Erbacolina® - Vetem) (7).
La moxibustione sui precedenti agopunti e lungo il meridiano *zu shao yang* è benefica per la tonificazione del bipede posteriore, inoltre è bene applicarla sugli agopunti: GV1 (*changqiang*), GV20 (*baihui*), BL22 (*sanjiaoshu*). Anche in questo caso può essere utilizzato il martelletto Fior di Prugna in tonificazione sul percorso dei meridiani *yang* dell'arto posteriore favorendone la ripresa funzionale. Inoltre è utilizzato intorno alle formazioni cistiche cutanee per favorirne il ridimensionamento se non addirittura la scomparsa.
Può essere di giovamento anche il massaggio dei muscoli dell'arto posteriore e delle aree edematose e la manipolazione delicata del settore lombo-sacrale. Lo sblocco e l'"arpeggio" dei muscoli pettinei può giovare a ripristinare un'andatura più armonica (7).

- **Sindrome Bi da Freddo (o dolorosa)**: il trattamento prevede la dispersione del Freddo, la tonificazione di *Qi*, *Xue* e *yang*. Gli agopunti più frequentemente impiegati sono:
  ST36 (zusanli): tonifica e riattiva la circolazione di *Qi* e *xue*, disperde gli accumuli, ha azione antalgica;
  LI4 (hegu): cura tutte le affezioni cosmopatogene, cura il timore del freddo, tonifica lo *yang*, regola *Qi* e *xue*;
  GV4 (mingmen): nutre la *yuan qi*, fortifica i lombi, ha azione antidolorifica, cura la stanchezza fisica. Particolarmente efficace sembra essere l'applicazione di circa 0,3 ml di iodio iniettabile (iodio in base oleosa, Briodine® - Bexco) in questo agopunto;
  LU7 (lieque): riattiva la circolazione di *Qi* e *Xue*, cura le patologie da freddo, tonifica cute e tegumento;
  CV4 (guanyuan): tonifica *Qi* e *yang* del rene, regola lo *xue*, ha azione riscaldante;
  BL23 (shenshu): nutre lo *yin* del rene, sostiene lo *yang*, tonifica il rachide lombare, ha azione antalgica.
  Questi agopunti impiegati bilateralmente possono essere stimolati proficuamente con iniezioni di circa 0,3 ml (per ciascun agopunto) di vitamina B12 (Erbacolina® - Vetem).
  GV14 (dazhui): disperde il freddo, promuove la circolazione dello *yang*, cura i cinque stress e le sette lesioni;
  KI3 (taixi): cura le affezioni dell'anziano, tratta il vuoto freddo del *jiao* inferiore, tratta il ristagno di *xue*, cura le affezioni dell'arto posteriore;
  GB34 (yanglingquan): rilassa i muscoli, tonifica tendini ed ossa, cura il dolore dell'arto posteriore, tratta le ostruzioni di *Qi* (7).

Di norma sono necessarie circa nove sedute, ad intervalli mediamente di sette giorni l'una dall'altra e durante le quali gli agopunti vengono variamente combinati fra loro.

Di notevole beneficio l'impiego della moxa applicata sia sui precedenti agopunti, sia lungo il percorso del meridiano *zu tai yang* ed intorno all'articolazione del ginocchio. Inoltre è bene applicarla su: GV1 (*changqian*), KI1 (*yongquan*), GB39 (*xuanzhong*), GV20 (*baihui*).

Può essere utile anche il martelletto Fior di Prugna impiegato in tonificazione sugli agopunti *shangbafeng* e sul percorso dei meridiani *yang* dell'arto posteriore ne favorisce la ripresa funzionale. Utile è il microsanguinamento dell'agopunto BL67 (*zhiyin*). Mediante massaggio si possono mobilizzare i fasci muscolari della coscia, stimolare con le dita gli agopunti *ba feng* ed effettuare uno stretching combinato di colonna vertebrale ed arti (7).

- **Sindrome Bi da Calore**: il trattamento principale è eliminare l'Umidità-Calore. In questa sindrome è consigliabile non utilizzare la moxa per non aggravare la presenza di Calore (10). I punti più indicati sono:

  GV14 (dazhui): elimina il Calore e promuove la circolazione dello *yang*.

  LI4 (hegu): elimina il Vento e il Calore. Purifica il Fuoco e libera l'Esterno: espelle il patogeno attraverso il sudore, facilitando la circolazione del *Qi* difensivo. Facilita la circolazione del *Qi* nel meridiano ed allevia il dolore (punto antalgico). Combinato con LI11 e LI15 (metodo "catena e lucchetto") per dolori, paralisi, atrofia arto superiore (con ST31, ST36, ST41 per l'arto inferiore). Promuove la circolazione di Qi e sangue eliminando le ostruzioni. Tonifica Qi e sangue nei canali portando nutrimento agli arti nelle sindromi atrofiche e nell'emiplegia. LI4 e LR3 bilaterali (tecnica "quattro cancelli") insieme attivano il Qi ed il sangue e ne assicurano il libero e regolare fluire nel corpo*. "Per Freddo e Calore con ostruzione dolorosa, aprire i quattro cancelli" (ode per chiarire i misteri).*

  LR3 *(taichong):* punto Shu-corrente e *yuan*-sorgente e Terra del meridiano del Fegato. Sottomette lo *yang* di LR ed estingue il Vento di LR. Nutre il sangue e lo *yin* di LR.

  LI11 (quchi): punto *He*-mare e Terra del meridiano del LI. Purifica il calore, raffredda il sangue, elimina il Vento, drena l'Umidità. Facilita la circolazione del Qi nel canale ed allevia il dolore. Punto più importante per il trattamento delle patologie di tutto l'arto superiore. Oltre a risolvere l'ostruzione dolorosa, regolando Qi e sangue può rinforzare e nutrire in tutti i casi di debolezza del braccio, come la sindrome atrofica.

  LI15 (jianyu): elimina i Vento e disperde l'Umidità. Allevia il dolore e giova all'articolazione della spalla. Elimina il Calore e il Vento e disperde l'Umidità.

  ST43 (xiangu): combinato con LI4 (Hegu) è recentemente indicato per malattie da ostruzione dolorosa febbrile in qualsiasi parte del corpo che si manifesta con: rossore, gonfiore, calore e dolore delle articolazioni.

- **Sindrome Bi delle Ossa:** essendo una condizione più avanzata e cronica rispetto alle forme precedenti ed essendo coinvolti anche gli organi interni è sicuramente la sindrome più complessa da trattare. Nella sindrome Bi delle ossa entrano in gioco diversi elementi che contribuiscono allo sviluppo delle formazioni osteofitiche tipiche dell'artrosi e del dolore lombare.

  Il Rene accumula il *Jing*, un'essenza purissima che governa la crescita e lo sviluppo del soggetto durante tutta la vita. Non potendo essere reintegrato deve essere salvaguardato e tonificato il più possibile. Il *Jing* col passare degli anni diminuisce

indebolendo l'area lombare; questo permette l'invasione di fattori patogeni esterni che sono i responsabili della riacutizzazione del dolore lombare. È importante osservare che con la deficienza di *Jing* renale possono essere coinvolti altri *Zang* come Fegato e Milza (9).

Il Rene inoltre produce il midollo, riempie il cervello e controlla le ossa. Il midollo, a sua volta, dà luogo al midollo osseo che ha il compito di nutrire le ossa. Nei soggetti anziani il *Jing* è debole e lo *Yang* del Rene non riesce a mantenere in movimento il *Qi* e a riscaldare adeguatamente l'organismo. Le *Xie Qi* esterne come Freddo e Umidità riescono quindi ad entrare all'Interno e ad aggravare la situazione di stasi di *Qi* e sangue, con conseguente formazione di dolore (12). Anche lo *yang* della Milza, non essendo più nutrito adeguatamente dallo Yang renale va in deficit, con conseguente accumulo di liquidi, Flegma e formazione di *Tan* (umidità condensata) che nel tempo dà origine alle formazioni osteofitiche tipiche dell'artrosi (10).

Nel trattamento possiamo utilizzare una grande varietà di punti: per tonificare ossa e nutrire il midollo possiamo utilizzare i punti *Hui* specifici, ovvero BL11 per le ossa e GB39 per il midollo.

Il vuoto di *Qi* può essere trattato utilizzando ago e moxa su ST36, SP6, VC4, VC6, VG4, TH4, LR8, BL20, BL23. Per il vuoto di sangue possiamo utilizzare BL17, BL18, SP10, PC6, LI11, SP6. Il Flegma presente nelle articolazioni può essere trattato con ST40, SP6, SP9, VC9, BL20.

Per nutrire e tonificare il Rene e il Fegato si possono utilizzare: BL23, BL18, LR8, KI3, KI6, KI7, SP6, GB34, GB39, GB11, GB18, GB23, VC4, ST36. Per togliere il dolore e dare sollievo all'animale possono essere utilizzati BL60 e BL62 (11).

I risultati ottenuti in queste patologie mediante le tecniche agopunturali sono rimarchevoli e duraturi. Tuttavia può essere necessario replicare le sedute nei periodi interstagionali o in coincidenza di momenti climatici sfavorevoli che possono aggravare le patologie. Normalmente, in questi casi, si attua un ciclo breve di applicazione agopunturale di circa tre sedute ad intervalli di quattro giorni l'una dall'altra. Si evidenzia sempre una notevole diminuzione della componente algica, una buona ripresa funzionale delle articolazioni colpite (nonostante il persistere di un quadro radiografico inalterato e grave) e l'induzione di una condizione di benessere generale nei soggetti trattati (7).

Al termine delle sedute agopunturali è anche possibile stimolare con le dita alcuni agopunti dell'orecchio che, secondo quanto riportato da Draehmpael e Zohmann (1995), sono *Shenmen*, *Erding*, *Dakong*, tutti con spiccata azione analgesica; *Shen* con azione tonificante sul rene, *Zhen* utile nelle patologie neurologiche (7).

La prevenzione primaria consiste nel mantenimento di una solida *Zheng qi*, capace da sola di impedire la penetrazione di ogni fattore patogeno esterno all'interno del corpo e nel trattare tutte quelle condizioni che possono essere fattori predisponenti l'insorgenza di un *Bi* acuto:

- Un'attività fisica che comporta movimenti ripetuti può causare un ristagno di *qi* e sangue in un'area circoscritta;
- Un deficit sottostante di sangue o di *yin* può provocare la malnutrizione dei meridiani e renderli esposti alla penetrazione di fattori patogeni esterni;
- Traumi pregressi;
- Problemi emozionali (19).

La prevenzione della Sindrome *Bi* delle Ossa si attua trattando il *Bi* acuto il più rapidamente e completamente possibile, al fine di:

- Espellere i fattori patogeni esterni dai meridiani ed eliminare il risultante ristagno locale di energia e sangue.

- Trattare gli organi interni: tonificare il sangue del Fegato in presenza di Vento, tonificare lo *yang* del Rene in presenza di Freddo e rafforzare la Milza in presenza di Umidità (19).

Nell'affrontare tali patologie croniche è bene consigliare una dieta a base di riso bianco (da alimentazione umana), pesce azzurro bollito o tonno al naturale, carni bianche, un apporto complementare di uno o due tuorli d'uova la settimana. Inoltre è bene che la dieta sia nutriente ma non quantitativamente eccessiva per evitare dannosi incrementi ponderali.
Infine si invitano i proprietari a stimolare i loro animali al movimento sia in casa che fuori, mediante passeggiate brevi ad andatura costante e senza sforzi eccessivi. Particolare attenzione va riservata all'esposizione dei soggetti alle energie cosmopatogene che possono aggravare il quadro clinico (7).

Trattamento delle malattie del disco intervertebrale

Il trattamento delle malattie del disco intervertebrale con agopuntura può essere effettuato con una gran quantità di punti e metodologie di trattamento differenti a seconda della localizzazione della lesione e della gravità del problema.
Janssen descrive i risultati di un protocollo di trattamento standard effettuato su pazienti con malattia del disco intervertebrale cervicale (MDIC).
Sono stati utilizzati punti locali e distali. I punti locali utilizzati sono stati: 13VG, 16VG, 20GB, 21GB, 16TH, 15SI, 16SI, 15LI, 16LI, 8BL, 9BL, 10BL, 11BL, 20BL, 21BL, 23BL, 25BL, 28BL e punti ah-shi locali. I punti distali sono stati: 4LI, 11LI, 3SI e 5TH. In questo lavoro, circa l'80% dei cani con MDIC di grado I (dolore cervicale) sono guariti dopo 3 o 4 trattamenti in un periodo di 1-2 settimane. Nei cani con MDIC grado II (dolore cervicale e parestesia), il 67% sono migliorati dopo 5 o 6 trattamenti in un periodo di 3-4 settimane. Circa il 33% dei cani trattati con successo presentarono recidiva in 3 anni (4).
In un altro studio su 35 cani con MDIC Janssens ha utilizzato punti 20GB, 15TH, 11LI, 3SI, 34GB e ah-shi per 15-20 minuti, senza manipolazione o stimolazione degli aghi, in 1-2 trattamenti settimanali. Il 69% presentarono guarigione completa (tra questi anche animali trattati con terapie mediche e chirurgiche senza esito favorevole) e 10 presentarono recidiva. Il numero di trattamenti effettuati variava da 2 a 5, ed il tempo medio di guarigione fu più o meno di 2 settimane. Questo studio dimostrò che la terapia con agopuntura presentava una percentuale di recidiva simile a quella dei cani trattati con terapia medica e dava risultati migliori di quelli realizzabili con la chirurgia. Janssens concluse che l'agopuntura era un trattamento efficace nel 70% circa delle protrusioni discali cervicali e ma non aveva effetti sulla prevenzione delle recidive. Nell'opinione dello stesso autore, il trattamento con agopuntura non deve essere mantenuto per più di 2-3 settimane se non si osservano effettivi miglioramenti (4).
Altman nel trattamento della MDIC ha utilizzato la seguente combinazione di punti: nelle prime sedute 20GV, 10BL, 11BL, 14VG e 16VG; nelle sedute successive 21GB, 3SI, 5TH, 4LI, 11LI. Gli aghi sono stati mantenuti per 15-20 minuti nei casi di dolori severi e acuti, e per 8-12 minuti nei dolori moderati e cronici (1).

Nei pazienti con discopatia cervicale i risultati dell'agopuntura sono meno favorevoli che nei pazienti con discopatia toracolombare (MDITL). Le recidive dei trattamenti eseguiti in un periodo di 5 anni furono del 25% nei casi di MDIC e del 33% nei casi di MDITL (4).
Nella malattia del disco intervertebrale toracolombare (MDITL) il protocollo terapeutico utilizza alcuni punti uguali a quelli usati nella MDIC, e altri in base alla diversa localizzazione anatomica. I punti si dividono in locali e distali.
I punti locali sono situati nel meridiano della Vescica da BL14 a BL20; alcuni autori usano anche la branca laterale del meridiano della Vescica (dal 47BL a 53BL). Possono essere utilizzati anche i punti del *Du Mai* fra le vertebre T10 e L7.
I punti distali variano enormemente. Generalmente vengono utilizzati i punti del meridiano di Vescica, Vescica Biliare e Stomaco: BL40, BL60, GB30, GB34, ST36. Altri punti utili includono i meridiani di Fegato (LR1, LR2, LR3), Rene (KI3, KI4, KI5, KI6) e Milza (SP4, SP6). Possono essere utilizzati anche LR4, LR10, LR11, BL11, BL13, BL67 (5).
Stelio ha analizzato i risultati di uno studio comparativo tra agopuntura, chirurgia e chirurgia+agopuntura in 17 casi di cani con malattia del disco intervertebrale toracolombare. Il suo gruppo di ricerca ha concluso che la chirurgia associata all'elettroagopuntura su ST36, GB34, BL18, BL23, KI3 e BL60 è molto valida per trattare le patologie neurologiche associate alle discopatie toracolombari nei cani (22).
I risultati del trattamento con agopuntura delle MDITC varia a seconda della severità del caso. Janssens ha riscontrato nella sua esperienza che nel 90% dei cani con grado I, la malattia regredisce dopo 3-4 trattamenti in 1 o 2 settimane. Cani con MDITC grado II, il 90% guarisce dopo 3-4 trattamenti in un periodo di 3 settimane. Nell'80% dei cani con MDITC grado III la guarigione avviene dopo 5-6 trattamenti in un periodo di 6 settimane. Il 10% non guarisce e 10% dei cani guarisce parzialmente (permane l'incontinenza urinaria). Meno del 25% dei cani con grado IV guarisce dopo 10 o più trattamenti lungo un periodo di 3-6 mesi. Nel generale, cani con grado I, II e III, il 90% guarisce in un periodo compreso tra 4-5 settimane con un trattamento a settimana. In cani con grado IV, l'agopuntura è meno efficace rispetto alla chirurgia decompressiva. L'agopuntura può essere d'aiuto nei casi di grado IV nei quali la chirurgia non è fatta nelle prime 36 ore dalla comparsa dei sintomi (5).
L'utilizzo dell'agopuntura nei casi di grado I e II di MDITC ha risultati uguali a quelli chirurgici e/o conservativi medici. In pazienti trattati con agopuntura può presentarsi una recidiva dal 10% al 25% dei casi dopo un periodo di 8 anni (5).

Trattamento della stenosi degenerativa lombosacrale

La stenosi degenerativa lombosacrale e la sindrome della cauda equina secondo la MTC sono una sindrome ostruttiva dolorosa che coinvolge i meridiani di Vescica e di Vescicola Biliare in quanto i loro tragitti seguono rispettivamente il midollo spinale e il nervo sciatico. E' un quadro di eccesso perché il dolore in questi animali aumenta alla palpazione (3).
Il trattamento coinvolge primariamente la scelta dei punti lungo i meridiani di Vescica, Vescicola Biliare e Vaso Governatore. L'obiettivo è promuovere il flusso di *Qi* e tonificare la circolazione del sangue per alleviare il dolore.

I punti consigliati sono: GB30, BL57, BL54, BL37, BL40, GB34, GB40, GB39, GB31 e BL64. Il trattamento può essere fatto una volta a settimana sia con manipolazione degli aghi che con stimolazione elettrica per ottenere un effetto sedativo (3).
I punti craniali e caudali alla lesione, localizzati nei meridiani di Vescica e Vaso Governatore, devono essere stimolati in associazione a punti specifici come KI3, BL67. Il BL64 è il punto sorgente (Yuan) del meridiano della Vescica e la sua stimolazione facilita la circolazione de *Qi* nei canali. La forte stimolazione di questi punti elimina la stasi di sangue, fortifica il flusso del *Qi* ed allevia il dolore. Le sedute di trattamento possono variare in base alla risposta alla terapia (3).

Trattamento della spondilartrosi

Il trattamento della spondilartrosi è simile a quello esposto nella sindrome *Bi* delle ossa. Esso prevede la normalizzazione del flusso del *Qi* e del sangue per alleviare il dolore, la tonificazione di Rene, Fegato e Milza, e l'eliminazione dell'Umidità-Freddo dai canali.
La selezione dei punti include ST36, SP6, VC4, VC6, VG4, TH4, LR8, BL20, BL23 con ago e moxa per il vuoto di *Qi.* BL17, BL18, SP10, PC6, LI11, SP6 per nutrire il sangue. ST40, SP6, SP9, VC9, BL20 per eliminare il Flegma presente nelle articolazioni. Per nutrire e tonificare il Rene e il Fegato si possono utilizzare: BL23, BL18, LR8, KI3, KI6, KI7, SP6, GB34, GB39, GB11, GB18, GB23, VC4, ST36. Per togliere il dolore e dare sollievo all'animale possono essere utilizzati BL60 e BL62 (11).
Murata et al. hanno effettuato uno studio che ha coinvolto cani con diversi gradi di spondilartrosi che manifestavano dolore lombare e alterazioni motorie che variavano dall'atassia all'incapacità funzionale degli arti con o senza presenza di dolore superficiale e profondo. La diagnosi concordava con deficit e/o ristagno di Qi e Xue, deficit di *Jing* renale, deficit di Fegato, Milza o Rene e sindrome *Bi* (9).
Furono trattati secondo i principi della MTC utilizzando agopuntura, moxibustione e fitoterapia cinese. I punti più utilizzati sono stati: BL18, BL20, BL23, BL25, BL26, BL60, BL62, KI3, KI6, KI7, GB30, GB34, GB39, SI3, ST36, VG4, SP6. Il 10% dei pazienti smisero il trattamento dopo la prima seduta di agopuntura, il 16% hanno ottenuto guarigione parziale e il 74% guarigione totale (9).
In un articolo Torro descrive due casi di spondilartrosi in cani anziani di piccola taglia: nel primo caso, l'animale peggiorava al minimo sforzo fisico e al freddo, presentava poliuria, assenza di sintomi di calore, lingua molle con patina fine e bianca, polso profondo e vuoto di difficile palpazione; la diagnosi era di deficit di *Yang Qi* di Rene. Si potrebbe anche classificare questo disequilibrio come sindrome da Vento Freddo (inizialmente) che evolve in una sindrome *Bi* ossea. In questo primo caso, furono usati i seguenti punti:
BL23 (Shenshu): con ago e moxa con l'obiettivo di tonificare il *Qi* renale e riscaldare il Freddo;
VC6 (Qihai): con moxa per tonificare il *Qi* dei Reni e il *Qi* generale (con la moxa si tonifica la *Yang Qi*);
ST36 (Zusanli) con ago e moxa per tonificare *Qi* e *Xue*, tonifica il *Qi* dei Reni, disperde il Freddo e fortifica il meridiano;

GB34 (Yanglingquan): attiva il circolo di *Xue*, regola la mobilità delle articolazioni, rilassa e fortifica i tendini ed i muscoli, fortifica le ossa e le ginocchia;
BL60 (Kunlun): fortifica il *Qi* dei Reni, rilassa i tendini ed i muscoli, armonizza il circolo di *Qi* e *Xue*;
BL54 (Weizhong): con ago in sedazione rilassa i muscoli ed i tendini;
BL11 (Da zhu): è il punto Hui delle ossa.
In più vennero usati punti extra nelle regioni affette da osteofiti per ripristinare il flusso di *Qi* e *Xue* nei meridiani di Vescica e Vaso Governatore. L'animale ha presentato guarigione con otto sedute eseguite una volta alla settimana e ha effettuato successivamente delle sedute preventive mensili e bimestrali per evitare recidive (12).
Nel secondo caso, la diagnosi era di deficit di *Yang* di Rene. Con il trattamento (aghi e moxa) i sintomi regredirono totalmente in due mesi senza necessità di altre medicazioni. Durante il periodo di cura è stato evidenziato un calore che è durato più a lungo del normale, ciò dimostrava il deficit di *Yang* di Milza che non riusciva a governare il sangue. Una poliuria transitoria evidenziava il deficit di *Yang* di Rene. Tempo dopo venne diagnosticato un deficit di *Yang* di Cuore (dispnea da sforzo, letargia, aritmia, edema, lingua molle, pallida e cianotica) complicata dalla relazione con il Polmone attraverso la *Zhong Qi* e di una disarmonia di *xue* del Cuore. Un'ernia inguinale antica è aumentata leggermente di misura, che dimostra l'incapacità dello *Yang* di Milza a mantenere in situ gli organi. Questo caso serve per illustrare un deficit primario di Yang di rene che porta al deficit di Yang di Milza e di Cuore. L'animale in questione presentò miglioramenti sostanziali dei sintomi dopo le sedute di agopuntura con aghi e moxa (12).

Trattamento della spondilomielopatia cervicale caudale

Secondo la MTC la spondilomielopatia cervicale caudale può essere interpretata come la combinazione di un ristagno di *Qi* e *Xue* nei meridiani di Vaso Governatore e Vescica, e un deficit di sangue del Cuore e di *Qi* del Rene.
Il Rene Yang è incapace di sostenere il Qi e lo manifesta con debolezza, alterazioni cardiache, incontinenza urinaria e ipotiroidismo (10).
Il trattamento della Sindrome di Wobbler con agopuntura dipende dal tipo di compressione osservata, delle complicanze sottostanti ai processi patologici e dei sintomi del paziente.
I punti devono essere messi cranialmente e caudalmente alla lesione, associati alla tecnica di tonificazione con punti *Hui* e di comando. La tonificazione di questi punti con l'uso di aghi o elettroagopuntura dovrà essere utilizzata nei casi in cui si trovano ipertrofia legamentosa isolata o una combinazione di questa con una discopatia cervicale (di solito negli animali giovani) (10).
I punti da utilizzare sono punti locali cervicali come BL10, BL11, BL13, VG14, VG16, VG20 per 10 minuti e punti distali che includono LI4, LI11, ST36, GB34 e SI3 per aiutare a muovere il Qi e il Sangue, eliminare il Vento e fortificare i tendini e i legamenti. Inoltre, per tonificare il Qi del Rene, il sangue del Cuore e lo Yang del Rene, possono essere utilizzati ST36, VC6, VC17, KI3, KI7, SP6, BL23, VC4, VG4, LU7, KI6, PC4, PC5, PC6, PC7, HT5, HT6, HT7, BL14, BL15, BL17 e BL20 (10).

I punti di apertura dei meridiani curiosi come SI3 (*Du Mai*) e BL62 (*Yang Qiao Mai*) possono essere aggiunti ai punti cervicali locali per 5 minuti per aiutare a tonificare il VG e il midollo spinale (10).
Sumano et al. nel 2000 pubblicarono uno studio comparativo sul trattamento di cani affetti da sindrome di Wobbler con l'elettroagopuntura e con trattamenti medico-chirurgici tradizionali. Il trial clinico aveva coinvolto 40 cani affetti da sindrome di Wobbler. I pazienti vennero identificati in 3 categorie a seconda della gravità del problema e successivamente divisi in 2 gruppi. Il gruppo 1 (20 cani) venne trattato utilizzando interventi medici e chirurgici tradizionali, mentre il gruppo 2 (20 cani) vennero trattati con elettroagopuntura, alcuni dei quali anche con un trattamento chirurgico. Lo studio venne protratto per un periodo di 3 anni. I trattamenti con elettroagopuntura vennero effettuati utilizzando dai 150 ai 300 MVolt e 125 Hz, equivalenti a circa 20 mA, utilizzando dieci agopunti per seduta con inserzione profonda degli aghi. Nel gruppo 1 la percentuale di successo fu solo del 20%, mentre nel gruppo 2 la percentuale fu dell'85%. Il numero di sedute di agopuntura necessarie per il recupero completo variava con la gravità del caso, da 16 sedute nei casi lievi a 40 sedute nei casi più severi. Non sono stati riscontrati effetti collaterali. L'uso di questa metodica è stata proposta successivamente per trials clinici su larga scala (13).

Trattamento della mielopatia degenerativa

Sono stati effettuati diversi studi sull'utilizzo dell'agopuntura ed elettroagopuntura nella mielopatia degenerativa, molti dei quali hanno ottenuto risultati scarsi o tardivi.
Joaquim et al analizzarono 43 casi di pazienti con sintomi neurologici di cauda equina. Vennero trattati con agopuntura per un periodo di 18-20 settimane ma i pazienti affetti da mielopatia degenerativa ottennero pochi risultati o miglioramenti tardivi rispetto agli altri (6).
Hielm-bjorkman interruppe il trattamento di un cane con mielopatia degenerativa dopo 5 mesi di terapia agopunturale non avendo ottenuto risultati confortanti (2).

CASI CLINICI

I casi clinici che seguiranno per la maggior parte sono cani ospitati presso il Centro Soccorso Animali di Arceto (Scandiano, Reggio Emilia). Purtroppo molti dati anamnestici e molte informazioni cliniche sono frammentarie a causa dei diversi cambi di gestione del centro. I cani trattati sono stati seguiti costantemente per un periodo di 6 mesi e sono tutt'ora sottoposti mensilmente a una seduta di agopuntura per il mantenimento dello stato di salute raggiunto.

Caso clinico 1: BLACK

Segnalamento: Incrocio Husky, 14 anni, MC.
Anamnesi: entrato in canile nel 2006. Dalle cartelle cliniche risulta un intervento di orchiectomia effettuato nel 2009 per una neoplasia testicolare. Nello stesso anno è risultato positivo alla Leishmania.
Negli ultimi anni ha progressivamente presentato dolore al treno posteriore e andatura scattosa. Nonostante i problemi motori Black è sempre in movimento all'interno del box.
Sintomatologia: Andatura rigida e scattosa, con grosse difficoltà ad alzarsi dalla cuccia. Lieve zoppia al posteriore sinistro. Non sono presenti deficit neurologici. Effettuata una terapia antinfiammatoria con carprofen negli episodi di dolore acuto.
Esami effettuati: Rx LL evidenzia formazioni osteofitiche "a becco di pappagallo" interessanti il tratto toraco-lombare, alcune delle quali formanti un ponte osseo.

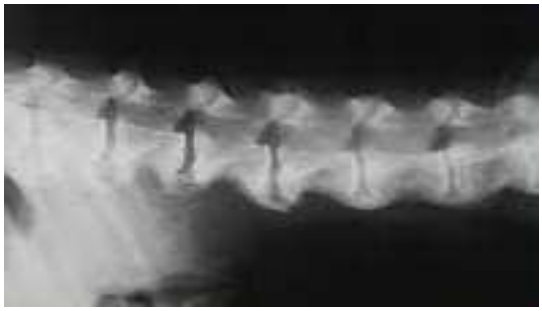

Diagnosi: spondilartrosi toraco-lombare.
Visita clinica (note significative):

- Buono shen
- Dolorabilità alla palpazione dell'articolazione tibio-tarsica sinistra
- Pelo lucido e morbido nonostante l'età
- Congiuntive color rosso intenso
- Polso rapido e profondo
- Lingua rosa con bordi arrossati, scarso induito
- Alla palpazione: BL17, BL18, BL23, in vuoto. BL18 molto sensibile.

Diagnosi secondo MTC*:* Sindrome *Bi* delle Ossa
Terapia: Nutrire e tonificare Rene e Fegato
Tonificare lo *Yin* e il *Jing*
Tonificare Qi e sangue

Sono state effettuate sei sedute, inizialmente due alla settimana per due settimane e successivamente una alla settimana. Sono stati utilizzati i seguenti punti in varie combinazioni:
BL18, BL23, VG4, VC4 (solo moxa), VC6, SP6, ST36, LI4, KI3, KI6, BL17, LR3, GB34, BL60, BL62, TH4, CV3, GV14. E' stata effettuata la moxibustione sui *Back Shu* del dorso, su Vaso Governatore e Vaso Concezione.
Black ha recuperato fluidità nel movimento e fa molta meno fatica a sollevarsi dalla cuccia. Tutt'ora sta continuando le sedute di agopuntura a frequenza mensile.

Caso clinico 2: REBBY

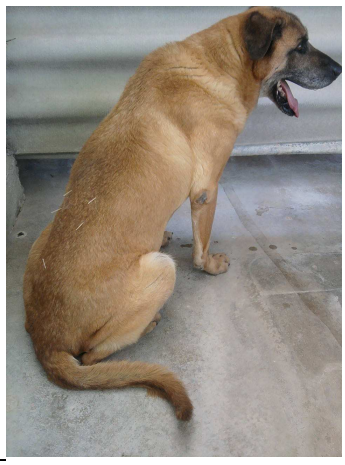

Segnalamento: Incrocio Pastore Tedesco, 12 anni, MC.
Anamnesi: entrato in canile nel 2001. Le cartelle cliniche segnalano negli ultimi anni grosse difficoltà di movimento col treno posteriore e frequenti riacutizzazioni durante l'anno. Nel 2009 e 2010 si sono presentati anche deficit neurologici con escoriazioni sanguinanti delle dita per trascinamento degli arti.
Sintomatologia: Atassia locomotoria posteriore, deficit propriocettivo posteriore bilaterale (più grave a destra). Aggravamento della sintomatologia con tempo umido e freddo. In trattamento con cicli di antiinfiammatori da diversi anni, da un mese è in terapia con corticosteroidi a giorni alterni ma senza miglioramenti significativi. Presenta uno scolo mucoso biancastro in entrambi gli occhi che è stato trattato con diversi colliri ma è sempre recidivato al termine della terapia.
Esami effettuati: Rx LL evidenzia formazioni osteofitiche interarticolari sul tratto toraco-lombare.
Diagnosi: spondilartrosi toraco-lombare e sospetto stenosi degenerativa lombosacrale.

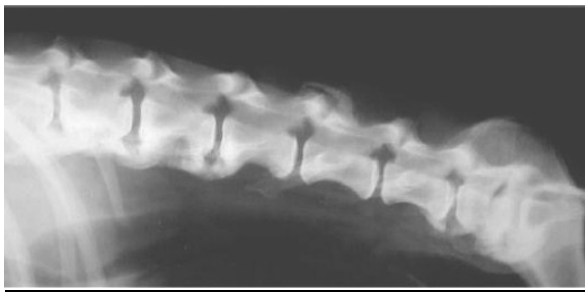

Visita clinica (note significative):
- Buono shen
- Occhi con abbondante scolo mucoso biancastro bilaterale (++ sinistro)
- Orecchie con cerume nerastro
- Pelo untuoso al tatto, con abbondante sebo e forfora
- Mucose color rosa chiaro
- Polso vuoto e rallentato
- Lingua rosa con bordi lievemente arrossati, pieghe centrali che corrono longitudinalmente.
- Alla palpazione: BL18, BL20, in vuoto. Toccando BL23 si sottrae alla manipolazione.

Diagnosi secondo MTC*:* Sindrome *Bi* delle Ossa con presenza di Umidità-Freddo.
Terapia: Nutrire e tonificare Rene (++ *Yang*), Fegato e *Yang* della Milza,
Dissolvere il Flegma e l'Umidità,
Eliminare il Freddo,
Tonificare Qi e sangue e promuoverne la circolazione

Sono state effettuate attualmente dieci sedute, inizialmente due alla settimana per due settimane e successivamente una alla settimana. Sono stati utilizzati i seguenti punti in varie combinazioni:
BL18, BL20, BL23, VG4, VG3, VC4 (solo moxa), VC6, ST36, LI4, KI3, KI7, BL17, GB34, GB39, BL29, BL60, BL62, ST40, SP6, SP9, TH4, SI3, CV3, GV14. E' stata effettuata la moxibustione sui punti utilizzati in ciascuna seduta.
Rebby dalla seconda seduta ha presentato una maggior vitalità e voglia di muoversi; lo scolo mucoso cronico dagli occhi è scomparso. A detta dei volontari "Rebby sembra

ringiovanito, sembra essergli tornata l'energia di anni fa". Gradatamente anche la deambulazione è migliorata, l'atassia si è ridotta ed è stata sospesa la terapia con corticosteroidi. Permane un deficit neurologico al posteriore destro di lieve entità.

Caso clinico 3: <u>LAIKA</u>

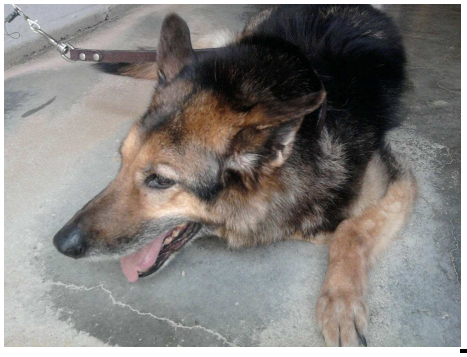



<u>Segnalamento</u>: Pastore Tedesco, 9 anni, FS.
<u>Anamnesi</u>: entrato in canile nel 2006.
Nel 2007 inizia a presentare dolore alle anche e lievi deficit propriocettivi (soprattutto posteriore destro). Negli anni successivi il problema si è accentuato. Nel 2009 le hanno asportato un nodulo formatosi nella mammella addominale caudale sinistra.
<u>Sintomatologia</u>: Atassia locomotoria con incrocio dei posteriori, ritardo nell'inizio di alcuni movimenti e dorsoflessione spontanea del piede destro. Saltuariamente inciampa nelle proprie zampe, scivola col treno posteriore per terra e si rialza con ripetuti colpi di schiena facendo forza sugli anteriori.
<u>Esami effettuati</u>: Rx LL evidenzia formazioni osteofitiche "a becco di pappagallo" interessanti il tratto toraco-lombare in diversi punti, tra L6-L7-S1 è presente un ponte osseo (rx non pervenute).
<u>Diagnosi</u>: spondilartrosi con sospetto mielopatia degenerativa.

<u>Visita clinica</u> (note significative):
- Buono shen, molto paurosa, si sottrae alla palpazione del posteriore
- Cataratta bilaterale
- Presenta pica (lecca la sua urina)
- Piccolo ascesso lateralmente alla vulva con secrezione muco-purulenta striata di sangue
- Mucose color rosa pallido
- Polso profondo, poco percettibile bilateralmente
- Lingua rosa pallido, con solchi longitudinali al centro, con scarso induito
- Alla palpazione: BL20, BL21, BL23, in vuoto.

<u>Diagnosi secondo MTC</u>*:* Sindrome *Bi* delle Ossa e lento esaurimento del *Jing*
<u>Terapia</u>: Nutrire e tonificare il Rene (*Yin* e *Yang*) e la Milza
Tonificare tutto lo *Yang* e il *Jing*

Nutrire il Midollo
Tonificare *Qi* e sangue

Sono state effettuate nove sedute, inizialmente due alla settimana per due settimane e successivamente una alla settimana. Sono stati utilizzati i seguenti punti in varie combinazioni:
BL20, BL21, BL23, VG4, VC4 (solo moxa), VC6, VG3, ST36, LI4, LR13, GB25, KI3, KI6, KI7, GB34, GB39, BL29, GV16, GV1, SP6, SP9, ST40, BL17, BL60, BL62 e *hua to jia ji*. E' stata effettuata la moxibustione sui *Back Shu* del dorso, su Vaso Governatore e Vaso Concezione.
Laika ha recuperato una maggiore fluidità nel movimento ma permangono i deficit propriocettivi (anche se più lievi rispetto all'inizio del trattamento) e l'incrocio degli arti posteriori (comunque meno frequenti e di lieve entità). In compenso la vitalità di Laika è notevolmente migliorata, è più attiva e più aperta alle novità. Secondo i volontari che la seguono giornalmente è "ringiovanita". Tutt'ora sta continuando le sedute di agopuntura a frequenza mensile.

Caso clinico 4: <u>BUCK</u>



<u>Segnalamento</u>: Incrocio Pastore Tedesco, 13 anni, MC.
<u>Anamnesi</u>: entrato in canile nel 1999. Nel 2006 gli è stata asportata una massa neoplastica perianale. Nel 2009 gli è stato riscontrato un soffio sistolico e toni cardiaci rinforzati. Da due anni segue una terapia di sostegno per il cuore (enalapril maleato e furosemide). Attualmente ha difficoltà ad alzarsi dalla cuccia.
<u>Sintomatologia</u>: Buck manifesta difficoltà ad alzarsi dalla cuccia e ad iniziare il movimento; presenta inoltre fascicolazioni muscolari ad accessi che interessano tutta la muscolatura del bipede posteriore. Non sono presenti deficit neurologici.
<u>Esami effettuati</u>: Rx LL evidenzia formazioni osteofitiche in diversi punti del tratto toraco-lombare (rx non pervenute).
<u>Diagnosi</u>: spondilartrosi toraco-lombare e fascicolazioni muscolari posteriori.

<u>Visita clinica</u> (note significative):
- Buono shen
- Parodontite con abbondante presenza di tartaro. Forte alitosi.

- Forte salivazione
- Ipotonia della muscolatura posteriore
- Mucose color rosa pallido
- Polso teso e profondo
- Lingua rosa pallido, sottile, con pieghe longitudinali nella parte centrale.
- Alla palpazione: BL14, BL15, BL18, BL20 e BL23 in vuoto.

Diagnosi secondo MTC*:* Sindrome *Bi* delle Ossa con presenza di Vento Interno.
Terapia: Nutrire e tonificare Rene, Fegato e Cuore
Eliminare il Vento e il Freddo,
Tonificare Qi e sangue e promuoverne la circolazione

Sono state effettuate cinque sedute, con frequenza di due alla settimana. Sono stati utilizzati i seguenti punti in varie combinazioni:
BL14, BL15, BL18, BL23, VC4 (solo moxa), VC6, LI4, KI3, GV16, GV20, BL17, SI3, BL60, BL62, SP6, GB34, GV14. E' stata effettuata la moxibustione sui punti utilizzati in ciascuna seduta.
Dopo la seconda seduta i tremori e le fascicolazioni sono cessate. La difficoltà ad alzarsi è gradatamente diminuita fino a mantenersi stabile dopo la quarta seduta. Attualmente sta facendo una seduta al mese di mantenimento.

Caso clinico 5: RAMBO





Segnalamento: Pastore Tedesco, 10 anni, M.
Anamnesi: entrato in canile nel 2004.
Intervento di osteosintesi del gomito sinistro nel 2004.
Sintomatologia: deambulazione difficoltosa col treno posteriore (minzione a femmina, rigidità ad alzarsi e ad iniziare il movimento), algia lombo-sacrale alla manipolazione. Grave artrosi al gomito sinistro. La sintomatologia tende a peggiorare con tempo freddo e umido. Trattato saltuariamente con carprofen. Nessuna terapia farmacologica in corso.
Esami effettuati: Rx LL evidenzia diverse formazioni osteofitiche tra L6-L7 (non pervenute).
Diagnosi: spondilartrosi tra L6-L7.

Visita clinica (note significative):

- Buono shen,
- Abbondante presenza di tartaro dentale
- Orecchie con cerume nerastro
- Mucose rosa chiaro
- Polso vuoto e rallentato
- Lingua rosa, umida, scarso induito
- Alla palpazione: BL17, BL18, BL20, BL23 in vuoto.

Diagnosi secondo MTC*:* Sindrome *Bi* delle Ossa (dei lombi e del gomito)
Terapia: Nutrire e tonificare Rene (++*Yang*), Fegato e Milza,
Tonificare Qi e sangue e promuoverne la circolazione;
Dissolvere il Flegma.

Sono state effettuate otto sedute, inizialmente due alla settimana per due settimane e successivamente una alla settimana. Sono stati utilizzati i seguenti punti in varie combinazioni:
BL18, BL20, BL23, VG4, VC4 (solo moxa), VC6, SP6, ST36, LI4, KI3, KI7, BL17, PC6, GB 34, BL60, BL62, ST40, SP9, TH4. Sono stati utilizzati alcuni punti locali e distali per il gomito sinistro: SI8, TH10, LI11, LI13, LI14.
Rambo dalla terza seduta ha presentato un graduale miglioramento della deambulazione, ha ripreso progressivamente a sollevare la zampa per urinare e ha mostrato un aumento dell'appetito e della vitalità in generale. Dall'inizio dei trattamenti non ha più effettuato trattamenti con antiinfiammatori.

Caso clinico 6: REGINALDO



Segnalamento: Beagle, 10 anni, MC
Anamnesi: entrato in canile nel 2003. Cardiopatico: soffio sistolico grave con attacchi tachicardici. In terapia con pimobendan, digossina e furosemide. Negli ultimi anni ha iniziato a presentare gravi deficit propriocettivi nei posteriori (dorsoflessione del piede,

trascinamento degli arti, atassia locomotoria). Nelle cartelle cliniche sono stati segnalati diversi episodi di paresi transitoria dei posteriori, superati con terapie a base di corticosteroidi (prednisone).
Sintomatologia: andatura barcollante del treno posteriore, incoordinazione dei movimenti con incrocio degli arti che tende a migliorare camminando; trascinamento dei posteriori partendo da fermo. Grave artrosi alle ginocchia e ai gomiti. Riflesso pannicolare e riflesso perianale rallentati.
Esami effettuati: Rx LL evidenzia diverse formazioni osteofitiche con interdigitazioni a livello toraco-lombare. Tra L1-L2 e L3-L4-L5 è presente un ponte osseo.
Diagnosi: grave spondilartrosi e sospetto ernia discale nell'ultimo tratto lombare.

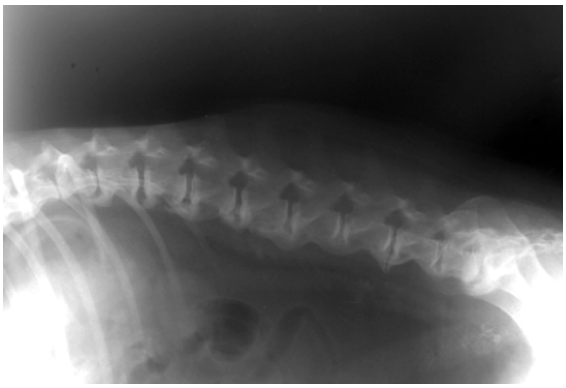

Visita clinica (note significative):
- Buono shen, segni di vecchie ferite e cicatrici sul muso
- Abbondante tartaro dentale; alitosi
- Orecchie con cerume nerastro
- Congiuntive color rosa chiaro
- Polso vuoto e rallentato, quasi impercettibili in entrambi i lati
- Lingua rosa, umida con scarso induito; la parte centrale tende al bluastro
- Alla palpazione: BL14, BL15, BL17, BL18, BL20, BL23 in vuoto.

Diagnosi secondo MTC*:* Sindrome *Bi* delle Ossa, lento esaurimento del *Jing*
Terapia: Nutrire e tonificare Rene (*Yin* e *Yang*), Fegato, Milza e Cuore,
Tonificare Qi e sangue e promuoverne la circolazione;
Tonificare il *Jing*.

Sono state effettuate dodici sedute, inizialmente due alla settimana per due settimane e successivamente una alla settimana. Sono stati utilizzati i seguenti punti in varie combinazioni:
BL14, BL15, BL18, BL20, BL23, VG4, VC4 (solo moxa), VC6, SI3, VG3, ST36, LI4, GB25, KI3, KI6, KI7, GB34, GB39, BL29, GV16, GV1, LR3, BL17, SP4, SP6, BL60, BL62 e *hua to jia ji*.
E' stata effettuata la moxibustione sui punti utilizzati in ciascuna seduta.
Nel corso delle sedute Reginaldo ha progressivamente migliorato la sua andatura, l'atassia è diminuita ma permangono (seppur più lievi rispetto all'inizio) i deficit propriocettivi e il trascinamento degli arti all'inizio del movimento. Dopo l'ottava seduta ha manifestato lieve rotazione della testa a destra che tutt'ora permane. Fin dalla prima seduta Reginaldo ha presentato un aumento dell'appetito, una maggiore vivacità e voglia di muoversi; ha

ricominciato a litigare dispoticamente con gli altri cani come una volta. Attualmente è sottoposto a una seduta al mese per mantenere stabile lo stato di salute raggiunto.

Caso clinico 7: MARIANO




Segnalamento: Meticcio, 10 anni, MC.
Anamnesi: entrato in canile nel 2006. Già dalle prime visite manifesta dolorabilità ad entrambe le anche con rotazione interna del posteriore destro. Nel 2008 è stato sterilizzato per presenza di un'iperplasia testicolare. Sintomatologia: andatura instabile e barcollante con il treno posteriore, in particolare con il posteriore destro che viene tenuto ruotato verso l'interno. Debolezza muscolare generalizzata con grosse difficoltà ad alzarsi da fermo (divaricamento degli anteriori) e a mantenere la stazione quadrupedale. I volontari riferiscono inoltre che mangia poco, "sembra che si stia lasciando andare" dicono i volontari. Da diversi mesi è in terapia con cicli di FANS alternati a corticosteroidi ma con scarsi risultati. Presenta un granuloma ulcerativo da leccamento a livello di carpo destro.
Esami effettuati: Rx non pervenute.
Diagnosi: Sospetto sublussazione dell'anca sinistra e grave spondilartrosi toraco-lombare.

Visita clinica (note significative):
- Shen debole
- Occhi spenti con abbondante muco biancastro
- Abbondante tartaro dentale; alitosi
- Bocca sporca di bava bianca
- Congiuntive e mucosa buccale color rosa chiaro
- Polso vuoto e rallentato, quasi impercettibili in entrambi i lati
- Lingua rosa pallido, abbondante salivazione biancastra
- Alla palpazione: BL13, BL18, BL20, BL23 in vuoto.

Diagnosi secondo MTC*:* Sindrome *Bi* delle Ossa con presenza di Umidità-Freddo, lento esaurimento del *Jing.*
Terapia: Nutrire e tonificare Rene (*Yin* e *Yang*), Fegato, Milza e Polmone,
Dissolvere l'umidità ed espellere il Freddo
Tonificare Qi e sangue e promuoverne la circolazione;
Tonificare il *Jing*.

Sono state effettuate otto sedute, inizialmente due alla settimana per due settimane e successivamente una alla settimana. Sono stati utilizzati i seguenti punti in varie combinazioni:
BL13, BL18, BL20, BL21, BL23, VG4, VC4 (solo moxa), VC6, ST36, LI4, SI3, KI3, KI6, KI7, BL17, GB34, BL60, BL62, CV12, ST40, SP6, SP9, GV14. Sono stati utilizzati anche alcuni punti locali per l'anca destra: GB28, GB29, GB30.
E' stata effettuata la moxibustione sui punti utilizzati in ciascuna seduta.
Mariano già dalla prima seduta ha ricominciato a manifestare molta più vitalità, voglia di muoversi e aumento dell'appetito. L'andatura è diventata progressivamente più fluida e sicura, la muscolatura è diventata più tonica e durante le ultime visite accennava anche a qualche corsa. Il granuloma da leccamento è gradualmente guarito e non si è più ripresentato. Attualmente sta continuando con due sedute di agopuntura al mese.

Caso clinico 8: TEODORA

Segnalamento: Incrocio Pastore Tedesco, 13 anni, FS.
Anamnesi: entrato in canile nel 1999. Fin dal suo arrivo ha iniziato a manifestare disturbi comportamentali: attaccava e mordeva la coda fino a farla sanguinare; ha effettuato diverse terapie con tranquillanti e psicotropi (acepromazina e fluoxetina) e negli anni il problema è migliorato. Ha presentato diverse patologie interessanti la cute (dermatiti interdigitali e miliari, cisti dermoidi, cisti sebacee infette, escoriazioni da autotraumatismo). A marzo 2010 è stato asportato un tumore mammario.
Dal 2008 sono stati segnalati diversi episodi di dolorabilità all'articolazione coxo-femorale (confermati da una diagnosi di displasia delle anche), zoppie di III grado al posteriore destro (grave artrosi al ginocchio), ma il problema è peggioranto negli anni con la comparsa di deficit propriocettivi al posteriore destro.
Sintomatologia: Teodora manifesta difficoltà ad alzarsi dalla cuccia e ad iniziare il movimento; è presente una forte debolezza posteriore con cedimento se si applica una pressione sui lombi. In corsa presenta andatura da coniglio con sollevamento contemporaneo dei posteriori. Saltuariamente presenta una dorsoflessione del piede destro.
Esami effettuati: Rx effettuate nel 2008 evidenziavano spondilartrosi lombo-sacrale e displasia delle anche con segni di artrosi coxo-femorali.
Diagnosi: spondilartrosi lombo-sacrale, displasia delle anche, artrosi coxo-femorale.

Visita clinica (note significative):

- Buono shen, nel box gira in tondo nervosamente, non vuole farsi toccare il posteriore.
- Orecchie con abbondante cerume marrone
- Presenza di tartaro. Forte alitosi.
- Punta della coda con cicatrici e diverse zone prive di pelo
- Ipotonia della muscolatura posteriore
- Pelo untuoso al tatto
- Polso profondo e lento
- Lingua rosa pallido, sottile, con pieghe longitudinali nella parte centrale. Quando si agita la colorazione tende al violetto.
- Alla palpazione: BL13, BL18, BL20, BL21 e BL23 in vuoto.

Diagnosi secondo MTC*:* Sindrome *Bi* delle Ossa con presenza di Umidità.
Terapia: Nutrire e tonificare Rene, Fegato e *Yang* della Milza
Eliminare l'Umidità,
Tonificare Qi e sangue e promuoverne la circolazione

Sono state effettuate otto sedute, due a settimana per due settimane poi una a settimana. Sono stati utilizzati i seguenti punti in varie combinazioni:
BL13, BL18, BL20, BL21, BL23, VC4 (solo moxa), VC6, VG4, LI4, ST36, SI3, KI3, KI7, BL17, LR3, LU1, LR13, BL60, BL62, ST40, SP6, SP9, GB34 e localmente GB28, GB29, GB30. Sul ginocchio destro: ST35, *xi yan*, LR8 e SP10. E' stata applicata la moxibustione sui punti utilizzati in ciascuna seduta.
Teodora ha progressivamente migliorato la sua andatura, il deficit propriocettivo è scomparso e ha recuperato una buona tonicità muscolare posteriore. Attualmente sta continuando un trattamento al mese di mantenimento.

Caso clinico 9: CAMPIONE

Segnalamento: Pastore Tedesco, 14 anni, M.
Anamnesi: nelle cartelle cliniche sono documentati episodi di gastroenterite ed ematuria risolti mediante terapia farmacologica classica. Negli ultimi anni ha iniziato a presentare grosse difficoltà a sostenere il peso in stazione e ad avere un'andatura barcollante. Le radiografie hanno evidenziato una displasia alle anche con artrosi coxo-femorali (++ a destra) e grave spondilartrosi lombo-sacrale. La situazione è gradatamente peggiorata con instaurarsi di deficit propriocettivi e rigidità articolare.
Sintomatologia: atassia locomotoria, incapacità a sollevarsi da terra e/o mantenere la stazione in maniera continuativa. La proprietaria deve aiutarlo a sollevarsi mediante cinghie e fasce fatte passare sotto alla pelvi.
Esami effettuati e diagnosi: Rx effettuate nel 2007 evidenziavano displasia alle anche con artrosi coxo-femorali e grave spondilartrosi lombo-sacrale. Sospetto mielopatia degenerativa.

Visita clinica (note significative):
- Buono shen, non vuole farsi toccare il posteriore
- Orecchie con abbondante cerume marrone
- Presenza di tartaro. Forte alitosi
- Pelo untuoso al tatto, con abbondante forfora
- Ipotonia della muscolatura di entrambi i posteriori
- Polso profondo e lento
- Lingua rosa pallido, sottile, con induito scarso
- Alla palpazione: BL18, BL20, BL21, e BL23 in vuoto.

Diagnosi secondo MTC*:* Sindrome *Bi* delle Ossa con presenza di Umidità.
Terapia: Nutrire e tonificare Rene, Fegato e *Yang* della Milza,
Eliminare l'Umidità,
Tonificare Qi e sangue e promuoverne la circolazione

Sono state effettuate sei sedute, due a settimana per due settimane poi una a settimana. Sono stati utilizzati i seguenti punti in varie combinazioni:
BL18, BL20, BL21, BL23, VC4 (solo moxa), VC6, VG4, LI4, ST36, SI3, KI3, KI6, KI7, BL17, LR3, BL60, BL62, ST40, SP6, SP9, GB34, GB39, BL29 e *hua to jia ji*. E' stata applicata la moxibustione sui punti utilizzati in ciascuna seduta.

Campione ha recuperato una maggiore forza nei posteriori, sia per alzarsi che per iniziare il movimento ma permangono i deficit propriocettivi (anche se più lievi rispetto all'inizio del trattamento) e la rigidità delle ginocchia e delle anche. In compenso la vitalità di Campione è notevolmente migliorata, insieme all'appetito e alla voglia di muoversi. E' stato consigliato alla proprietaria di proseguire con le sedute di agopuntura a cadenza quindicinale.

Caso clinico 9: SPEZIA



Segnalamento: Setter inglese, 8 anni, FS.
Anamnesi: da almeno 3 anni soffre di episodi improvvisi di rigidità del collo; la proprietaria la trova in casa immobile, con il collo ventroflesso, deviato a destra, incapace di muoverlo. Questa rigidità dura una mezza giornata e migliora gradatamente con l'utilizzo di antinfiammatori non steroidei (carprofen, firocoxib). Nell'ultimo anno ha iniziato a manifestare dolorabilità ai posteriori, con difficoltà a saltare e andatura rigida. Presenta una cardiomiopatia dilatativa che le ha causato alcuni episodi di collasso. In terapia con spironolattone, ramipril e furosemide.
Sintomatologia: alla visita nessuna sintomatologia evidente tranne la difficoltà ad alzarsi sui posteriori per salutare la proprietaria. Non sono presenti deficit neurologici.
Esami effettuati: Rx LL evidenziano una grave spondilartrosi toraco-lombare con ponti ossei tra L2-L3-L4 e L5-L6. Rx effettuate a livello cervicale non hanno presentato anomalie significative.
Diagnosi: spondilartrosi lombo-sacrale.

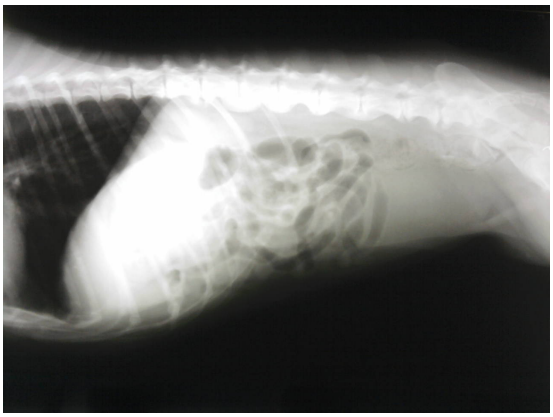
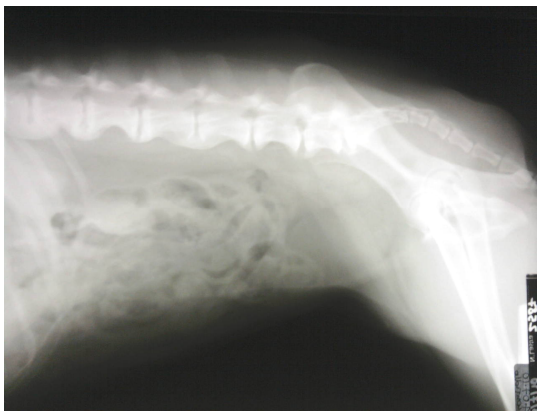

Visita clinica (note significative):

- Buono shen,
- Naso con lieve scolo trasparente,
- Presenza di tartaro,
- Mucose color rosa chiaro,
- Polso profondo a destra e rapido a sinistra.
- Lingua violacea nella parte centrale, sottile, asciutta.
- Alla palpazione: BL14, BL15, BL18, BL20 e BL23 in vuoto.

Diagnosi secondo MTC*:* Sindrome *Bi* delle Ossa con occasionali colpi di Vento.
Terapia: Nutrire e tonificare il Rene *Yin*, Fegato, Milza e Cuore,
Eliminare il Vento
Tonificare il Sangue e promuoverne la circolazione,
Tonificare il Qi

Sono state effettuate cinque sedute, due a settimana per due settimane poi una a settimana. Sono stati utilizzati i seguenti punti in varie combinazioni:
BL14, BL15, BL18, BL20, BL23, LI4, GV4, ST36, SP6, KI3, KI6, CV4 (moxa), CV6, BL17, LR3, LR8, GB34, BL60, BL62, GV14, GV20, GB20, BL10.
Spezia ha presentato un progressivo miglioramento della stabilità e della tonicità del posteriore. A quattro mesi di distanza non ha più manifestato episodi di rigidità del collo. E' stato consigliato alla proprietaria di continuare con altre sedute di mantenimento bimestrali.

Caso clinico 10: PACO

Segnalamento: Yorkshire, 15 anni, MC.
Anamnesi: entrato in clinica la sera prima con paresi dei posteriori e incapacità alla stazione insorta improvvisamente. Soggetto con quadro metabolico compatibile con Cushing ma i test di stimolazione con ACTH di soppressione con basse dosi di desamentasone danno risultati borderline. Operato in passato per un sertolioma. Presenta alopecia del dorso con pelle ipercheratosica.
Sintomatologia: incapacità a mantenere la stazione (scivola con i posteriori in avanti). Alle prove di sensibilità le zampe posteriori presentano solo la dolorabilità profonda.

Esami effettuati: Rx LL evidenzia spondilartrosi toraco-lombare con interdigitazioni e ponti ossei diffusi.
Diagnosi: spondilartrosi toraco-lombare diffusa, sospetta protrusione discale.

Visita clinica (note significative):

- Buono shen
- Occhi con muco trasparente lievemente bianco
- Presenza di tartaro con alitosi
- Tartufo secco con scagliosità sulle ali
- Pelle ipercheratosica, lucida con pelo rarefatto (++dorso e orecchie)
- Addome gonfio e teso alla palpazione
- Papillomi diffusi su tutto il corpo
- Temperatura corporea bassa (38°C)
- Polso profondo e lento
- Lingua rosa pallido, gonfia con induito bianco
- Alla palpazione BL20, e BL23 in vuoto.

Diagnosi secondo MTC*:* Sindrome *Bi* delle Ossa con attacco di Umidità-Freddo
Terapia: Eliminare l'Umidità e il Freddo
Nutrire e tonificare Rene, Fegato e *Yang* della Milza
Tonificare Qi e sangue e promuoverne la circolazione

Sono state effettuate tre sedute, a distanza di 4 giorni l'una dall'altra. Sono stati utilizzati i seguenti punti in varie combinazioni:
BL18, BL20, BL23, VC4 (solo moxa), VG4, VC6, LI4, ST36, KI3, KI7, BL17, LR3, ST40, SP6, BL60, Bl62, GB34, GV14. E' stata applicata la moxibustione sui punti utilizzati in ciascuna seduta.
In sole tre sedute Paco ha recuperato completamente la motilità e la sensibilità delle zampe posteriori.

CONCLUSIONI

In base alla mia esperienza e ai casi clinici presentati, l'utilizzo dell'agopuntura nel trattamento delle malattie compressive degenerative del midollo spinale ha permesso di ottenere ottimi risultati, spesso superiori a quelli ottenuti dai trattamenti farmacologici tradizionali. Nei casi in cui sono presenti deficit neurologici importanti, dovuti a una compromissione grave del midollo spinale l'agopuntura non è risultata altrettanto efficace e in questi casi la terapia d'elezione, seppur non sempre risolutiva, rimane la decompressione chirurgica.
In tutti i soggetti trattati con agopuntura, indipendentemente dal risultato ottenuto, si è evidenziato un aumento dell'attività e della reattività dell'animale, un aumento dell'appetito e un miglioramento delle condizioni cliniche generali: nonostante la cronicità della malattia sottostante il trattamento con agopuntura ha permesso di ottenere un miglioramento dello stato di benessere del paziente che da sempre rappresenta il vero obiettivo di ogni medicina.

BIBLIOGRAFIA

1. Altman S.: "Acupuncture therapy in small animal practice". In: Ettinger S.J. & Feldman E.C. Textbook of veterinary internal medicine. 4th ed. Philadelphia: Saunders, 1995. p.336-47.

2. Hielm-bjorkman A.: "What kind of acupuncture prognosis should we give the owner of a german shepherd dog with decreased postural reactions or paraparesis? A review of 3 Cases". In: International Congress on Veterinary Acupuncture, 29, 2003. Proceedings…Santos: Brazil, 2003. p.379-85.

3. Kline K.L., Caplan E.R., Joseph R.J.:"Acupuncture for neurological disorders". In: Schoen A.M. Veterinary acupuncture. 2.ed. St. Louis: Mosby, 2001. p.179-92.

4. Janssens L.A.: "Acupuncture for thoracolumbar and cervical disk disease". In: Schoen, A.M. Veterinary acupuncture. 2nd ed. St. Louis: Mosby, 2001. p.193-8.

5. Janssens L.A.:"Acupuncture for the treatment of thoracolumbar and cervical disc disease in the dog". Probl. Vet. Med. v.4, n.1, p.107-16, 1992.

6. Joaquim J.G.F., Luna S.P.L., Torelli S., Angeli A.L., Gama E.D.: "Study of 43 dogs with neurological disease: a western and eastern view of the neurological pattern of diseases". In: International Congress on Veterinary Acupuncture, 29, 2003. Santos: Brazil, 2003. p.289-300.

7. Longo F.:"Trattamento della Bi-Syndrome nel cane anziano", Rivista Italiana di MTC, n.82 (4) 2000, Civitanova Marche

8. Murata, A., Shiguihara, C.A., Torro, C.A. Treatment of acute cervical pain in dogs using acupuncture. In: International congress on veterinary acupuncture, 29, 2003a. Santos: Brazil, 2003. p.387-91.

9. Murata A., Shiguihara C.A., Torro C.A.:"Treatment of chronic lumbar pain and limb functional abnormality by chinese traditional medicine". In: International Congress on Veterinary Acupuncture, 29, 2003c. Santos: Brazil, 2003. p. 145-7.

10. Schoen, A.M. Acupuncture for musculoskeletal disorders. In: SCHOEN, A.M. Veterinary acupuncture. 2.ed. St. Louis: Mosby, 2001. p.161-9.

11. Tomassini M.. "Sindrome Bi – Sindrome ostruttiva dolorosa". Lezione III Anno Scuola S.I.A.V. Milano.

12. Torro C.A.:" Atlas prático de acupuntura do cão". São Paulo: Varela, 1997. p.87-92.

13. Sumano H., Bermudez E., Obregon K. "Treatment of wobbler sindrome in dogs with electroacupuncture". Abstract - 2000 Jun;107(6):231-5. Department of Physiology and Pharmacology, School of Veterinary Medicine, National Autonomous University of Mexico, PubMed - PMID: 10916938.

Articoli e documenti bibliografici tratti da Internet

14. Corlazzoli D.: Le discopatie. http://www.gruppocvit.it/ext/cvitfiles/File/Articoli/Le%20discopatie%202010.pdf

15. Donati P. "Argomenti di medicina veterinaria - Sindrome di Wobbler" http://www.baiaazzurraalani.com/arg_wobbler.htm

16. Gandini G.: "La mielopatia degenerativa del cane" http://neurologia.vet.unibo.it/c04/t11/MD.pdf

17. Gandini G.: "Spondilomielopatia cervicale caudale (la "Sindrome di Wobbler") http://neurologia.vet.unibo.it/c04/t12/lezione.pdf

18. Gianni S.:"Patologie a localizzazione toracolombare e lombosacrale" www.ordinevet.mi.it/mod/fileman/files/Patologie_spinali_3_4.ppt

19. Martucci C.: "L'educazione alla salute del paziente e le tecniche di autoterapia nel dolore cronico da ostruzione dolorosa".
Caterina Martucci_presentazione_Aquila'5.pdf www.energiaperlavita.it

20. Pasini C.: "Bi-cronico" http://www.centroanimalia.it/agopuntura.htm

21. Piccinini P.: "La spondilosi deformante nel boxer" http://www.celemasche.it/content/view/6/8/1/1/

22. Stelio L.:"A Comparison Between AP Surgery and Surgery + AP Treatment in Dogs with Thoracolumbar Disk Disease - An Immunological Approach). In: Thirtieth Annual Congress on Veterinary Acupuncture. Disponibile nella World Wide Web sul sito: http://www.pubmedcentral.nih.gov/articlerender.fcgi?artid=1142203.

23. Testa A. "Discopatie toraco-lombari: approccio clinico e contributo casistico" Dottorato di ricerca XIX ciclo in scienze cliniche e farmaco-tossicologiche veterinarie. Università degli Studi di Napoli Federico II, 2007
http://www.fedoa.unina.it/1622/

24. Vannini C. "Sindrome Bi", http://www.fistq.org/Articoli/Tesi_rist_lr_qi.htm