S.I.A.V. It.V.A.S.

Società Italiana
Agopuntura Veterinaria

Italian Veterinary
Acupuncture Society

IX CORSO TRIENNALE S.I.A.V. di AGOPUNTURA VETERINARIA

"Efficacia analgesica degli impianti d'oro nelle patologie ortopediche croniche di gomito nel cane"

Tesista: Dott.ssa Lucia Grieco
Relatrice: Dott.ssa Marta Rostagno

Anno accademico 2015-2016

Indice

Introduzione p5

Osteoartrosi di gomito nella medicina occidentale p6

Sindrome Ostruttiva Dolorosa nella Medicina Tradizionale

Cinese.....p14

Impianti d'oro e letteratura scientifica.....p20

Materiali e metodi.....p24

Casi clinici e risultati p37

Lillo.....p38

Mita.....p44

Nina.....p50

Sally.....p56

Simba.....p63

Tabella risultati.....p69

Conclusioni.....p70

Bibliografia p72

Ringraziamenti p73

A te papà

Se guardi l'acqua
di un fiume che passa,
ti dici che mai
indietro non ritorna.
Eppur non sparisce
per niente nel nulla,
ché nuvola o goccia
o fiocco di neve
sul mondo ricade
e al mare ritorna.

INTRODUZIONE

L'impianto di grani d'oro è una tecnica usata, soprattutto, per trattare il dolore in corso di patologie articolari croniche. L'agopuntura tradizionale utilizza gli aghi inserendoli attraverso la cute negli agopunti; gli aghi vengono lasciati in sede per 20-30 minuti. I granuli d'oro, invece, sono inseriti negli agopunti attraverso aghi cavi da iniezione e vengono lasciati nel corpo senza mai essere rimossi. In medicina veterinaria l'utilizzo degli impianti d'oro è diffuso già da diversi anni. La bibliografia a riguardo non è molto ampia ma è dimostrata, sia in umana sia in veterinaria, l'efficacia di questa tecnica. I pazienti manifestano, in genere, una riduzione del dolore con effetti collaterali trascurabili. L'azione analgesica è ottenuta grazie alla stimolazione continua dei punti di Agopuntura e alla normalizzazione del pH muscolare per effetto della reazione chimica dell'oro con i tessuti infiammati.

In questo lavoro è stata valutata l'efficacia analgesica dell'impianto di grani d'oro in cani affetti da osteoartrosi di gomito.

OSTEOARTROSI DI GOMITO NELLA MEDICINA OCCIDENTALE

L'osteoartrite (OA), definita anche con il termine di malattia articolare degenerativa o osteoartrosi, è una malattia ortopedica che coinvolge tutta l'articolazione mobile. È caratterizzata da una progressiva distruzione della cartilagine, a cui si associa una risposta patologica di tutti i tessuti articolari, con alterazione dell'osso subcondrale, formazione di osteofiti, rimodellamento dell'osso, infiammazione della membrana sinoviale (sinovite), ispessimento della capsula articolare, atrofia muscolare e sensibilizzazione, periferica e centrale, delle vie nocicettive (Loeser et al., 2012; Fox et al., 2010; Mortellaro, 2003; Sutton et al., 2009; Johnston, 1997). L'OA è una condizione infiammatoria non purulenta, non caratterizzata tuttavia da un aumento del numero dei globuli bianchi nel liquido sinoviale, come si verifica invece in corso di artriti infettive e immunomediate (Yuan et al., 2003; Beale 2010). Il segno clinico più evidente è la zoppia, che può essere molto marcata fino alla sottrazione del carico dall'arto oppure lieve e apprezzabile solo durante determinate andature o dopo aver eseguito particolari "manovre" (come per esempio mantenere l'articolazione in posizione di stress per alcuni minuti). L'articolazione alla palpazione potrà essere tumefatta, calda e dolente oppure produrre anomale crepitazioni e avere minore escursione durante il movimento. Se il processo perdura da qualche tempo, sarà apprezzabile un grado variabile di atrofia della muscolatura dell'arto colpito. In alcuni casi la malattia può essere talmente dolorosa da compromettere anche lo

stato generale dell'animale, allora comparirà inappetenza o anoressia, dimagramento, prostrazione, atteggiamento d'insistente leccamento.

Storicamente l'osteoartrite (OA) è sempre stata distinta dal punto di vista eziologico in OA primaria (idiopatica) e secondaria. La prima è descritta come una patologia articolare da usura, con inizio insidioso, causata dal lungo utilizzo e dall'invecchiamento articolare, quindi non associabile a una causa predisponente. La seconda, molto più comune, è il risultato di una causa iniziale, scatenante, quale può essere un'instabilità articolare, un trauma, difetti osteocondrali o incongruità articolare (Beale, 2010). Oggi, tuttavia, questa classica distinzione eziologica dell'osteoartrite, è progressivamente sostituita da una nuova che considera:

- i fattori predisponenti, quali genetica e razza;
- le cause scatenanti, tra cui patologie quali displasie o traumi;
- le cause perpetuanti e aggravanti come possono essere l'obesità, l'invecchiamento e lo stress fisico, la cui presenza in soggetti di giovane età gravano sulle articolazioni provocando la degenerazione artrosica.

A oggi non esistono cure definitive per l'osteoartrite. Il trattamento è basato sulla terapia cosiddetta "combinata" cioè un'associazione di misure chirurgiche e conservative (farmacologiche e non), attuate in maniera contemporanea o sequenziale - a seconda dell'età e dello stile di vita dell'animale, nonché del quadro clinico. I tre obiettivi principali su cui agire sono: le cause primarie scatenanti, i meccanismi patogenetici che

rappresentano il substrato biologico della malattia; i sintomi conclamati (es. dolore, zoppia).

La terapia conservativa consiste nel controllo del peso e dell'esercizio, in trattamenti fisioterapici e di agopuntura, nella terapia farmacologica "pain-oriented" (es. FANS) e con quelle "di fondo" o "disease-oriented" (es. condroprotettori, antiossidanti).

Anatomia

Le articolazioni omeroradiale, omeroradioulnari e radioulnare prossimale si combinano per formare l'articolazione composta del gomito che si può definire come un'articolazione sinoviale a cardine. (Evans, 1993). L'articolazione omeroradiale si verifica tra il capitello omerale e la testa del radio ed è responsabile per la massima parte della trasmissione delle forze che sostengono il peso. La troclea omerale e la fossa dell'olecrano si articolano, rispettivamente, con l'incisura semilunare e il processo anconeo dell'ulna. Le articolazioni ossee e i legamenti collaterali stabilizzano e limitano il movimento principalmente al piano sagittale, in particolare quando l'articolazione si estende oltre i 90°. A questo punto, il processo anconeo s'inserisce nella fossa dell'olecrano e contribuisce alla stabilità dell'articolazione. L'articolazione radio-ulnare prossimale permette un limitato grado di supinazione e pronazione.

L'articolazione del gomito sostiene l'apparato muscolo-scheletrico e distribuisce il carico. L'articolazione del gomito deve quindi distribuire e trasferire questi carichi mentre subisce gli stress da contatto attraverso la superficie articolare.

Con il termine displasia del gomito si indica uno sviluppo anomalo dell'articolazione omero-radio-ulnare.

Sono quattro le patologie dell'accrescimento comunemente riconosciute e classificate come manifestazioni della displasia del gomito del cane: la frammentazione del processo coronoideo, la mancata unione del processo anconeo, l'osteocondrite dissecante dell'omero distale e l'incongruenza articolare (Cristi et al., 2009).

L'eziologia di ognuna di queste è multifattoriale. C'è sicuramente una componente ereditaria poiché la patologia si manifesta con una frequenza 1,6 volte maggiore nei soggetti nati da genitori con displasia di gomito. Dal punto di vista ambientale influiscono: l'alimentazione ipercalorica o troppo ricca di calcio e l'eccessiva attività fisica in giovane età che sottopone l'articolazione a leggeri traumi ripetuti.

Le razze maggiormente colpite sono: Labrador Retriever, Rottweiler, Bovaro del Bernese, Terranova, Golden Retriever, Pastore Tedesco e Chow Chow (Schulz, 2007).

Tutte queste patologie sono accumunate da instabilità articolare e dalla progressiva distruzione della cartilagine articolare che è alla base dello sviluppo dell'osteoartrosi. Una diagnosi precoce è fondamentale per ridurne o ritardarne l'insorgenza, poiché maggiore è la durata della condizione patologica, più gravi saranno i cambiamenti artritici associati (VanBree et al., 1995). I segni di osteoartrite del gomito comprendono la sclerosi dell'osso subcondrale sotto l'incisura trocleare dell'ulna, la presenza di osteofiti periarticolari sull'epicondilo omerale laterale e mediale, sul radio prossimale e sull'ulna prossimale. Gli osteofiti a livello

di ulna prossimale si localizzano in tre siti differenti, sul processo coronoideo mediale, lungo i margini dell'incisura trocleare e sul margine prossimale del processo anconeo (Robins, 1980).

La frammentazione del processo coronoideo mediale dell'ulna (Fragmented Coronoid Process, FCP) è una patologia dell'accrescimento che colpisce soprattutto i cani di grossa taglia con una maggiore frequenza dei maschi rispetto alle femmine (3:1). I segni clinici si manifestano tra i 4 e i 7 mesi d'età (Read et al., 1990) con zoppia dell'arto anteriore, alterazione della deambulazione e della postura (arto ruotato esternamente con gomito addotto, valgismo carpico), sollevamento della testa quando l'arto interessato è in avanzamento, dolore in flessione e in estensione, atrofia muscolare da disuso. L'eziologia di questa patologia è sconosciuta, ma sono state avanzate diverse ipotesi. La FCP potrebbe derivare da una lesione osteocondrosica della cartilagine di accrescimento alla base del processo coronoideo mediale, seguita da necrosi e fessurazione. Oppure da incongruenza del gomito durante lo sviluppo, caratterizzata da crescita maggiore dell'ulna rispetto al radio (per chiusura precoce della fisi di accrescimento del radio); ciò determina un aumento del peso sostenuto dal processo coronoideo mediale dell'ulna con conseguente frammentazione. Un'altra causa di FCP ipotizzata è l'incongruenza tra la testa del radio e l'incisura radiale dell'ulna. Non è da escludere, infine, che alla base ci sia un'anomalia vascolare del processo coronoideo mediale che porta alla necrosi e alla frammentazione. Il trattamento chirurgico della FCP consiste nella rimozione del frammento dall'interno della cavità

articolare, che può essere eseguito tramite artroscopia o artrotomia a cielo aperto (Schulz, 2007).

La mancata unione del processo anconeo dell'ulna (Ununited Anconeal Process, UAP) colpisce i cani di grossa taglia in crescita, soprattutto il Pastore Tedesco. Il processo anconeo è una porzione di ulna che delimita la grande incisura semilunare che si articola con l'omero; stabilizza l'articolazione in estensione e appoggio; ha un centro di ossificazione autonomo e si fonde con l'epifisi prossimale dell'ulna in un periodo che varia dagli 84 ai 164 giorni di età. Talvolta questa fusione non avviene. Le ipotesi potrebbero essere: traumi di varia entità che colpiscono il processo anconeo quando non è ancora completamente calcificato con conseguente frattura della fisi; la presenza di pressioni eccessive che si instaurano sul processo tali da prevenire la fusione o da condurre ad una frattura (una chiusura precoce della cartilagine di accrescimento distale dell'ulna con conseguente ridotta crescita dell'ulna rispetto al radio determina una spinta sul condilo omerale che si riflette poi sul processo anconeo); un'osteocondrosi della fisi di accrescimento con necrosi della cartilagine e fessurazione. I segni clinici compaiono tra i 6 e i 12 mesi d'età con zoppia intermittente che si aggrava dopo l'esercizio associata ad atrofia della muscolatura dell'arto interessato, tumefazione dell'articolazione del gomito, crepitio, diminuito ROM, dolore e alterata postura in stazione e seduto con rotazione esterna dell'estremità dell'arto (Schulz, 2007). Le possibilità di trattamento della UAP comprendono l'asportazione chirurgica del processo anconeo o l'osteotomia ulnare per alleviare la pressione sul processo anconeo e permettere una fusione spontanea del

frammento nei cani giovani. Questa tecnica può essere associata alla fissazione con vite di trazione del processo anconeo. Infine potrebbe essere presa in considerazione la protesi totale del gomito (Schulz, 2007).

L'osteocondrite dissecante dell'omero distale (OsteoChondritis Dissecans, OCD) origina da un processo di osteocondrosi, ovvero una ritardata o carente ossificazione endocondrale, che, provocando un ispessimento della cartilagine, determina malnutrizione e necrosi dei condrociti. La perdita dei condrociti negli strati più profondi della cartilagine crea una fessura tra i tessuti calcificati e quelli non calcificati, con formazione di un lembo cartilagineo che può arrivare a staccarsi dall'osso anche in seguito a traumi di lieve entità come il semplice carico ponderale. Si manifesta tra i 4 e i 7 mesi d'età con zoppia e alterazione della postura. Possono essere presenti atteggiamenti antalgici che simulano un valgismo carpico: il cane, infatti, tenendo il piede ruotato in fuori sposta il peso sul comparto laterale del gomito, riducendo quindi il carico sul comparto mediale ammalato e ottenendo sollievo (Schulz et al., 2003). Il trattamento chirurgico dell'OCD consiste nella rimozione del lembo di cartilagine attraverso artroscopia o artrotomia (Schulz, 2007).

L'incongruenza articolare (INC) rappresenta la quarta forma di displasia del gomito. È un allineamento scorretto delle superfici articolari, dovuto e crescita asincrona di radio e ulna. La causa è riconducibile a una chiusura prematura delle fisi di accrescimento. Le superfici articolari di radio ulna e omero quindi non costituiscono più il ginglimo perfetto dell'articolazione del gomito. Questa non è necessariamente correlata alla FCP e UAP ma spesso ne è la causa. L'incongruenza articolare si

manifesta generalmente intorno ai sei mesi d'età e i pazienti affetti manifestano zoppia, spesso il cane è restio a muoversi e manifesta uno pseudovalgismo carpico attribuibile a un atteggiamento antalgico (Bojrab, et al., 1998). Le opzioni chirurgiche per migliorare la congruità fra i capi articolari includono l'osteotomia o l'osteotomia correttiva di radio o ulna (Schulz, 2007). La prognosi è buona se l'intervento chirurgico viene eseguito prima che s'instaurino gravi alterazioni artrosiche. Altrimenti, se al momento della diagnosi l'artrosi è già avanzata, s'instaura un trattamento di tipo conservativo, volto a controllare il dolore, mantenere la funzionalità e il ROM articolare, mantenere o aumentare la massa e la forza muscolare, ridurre il peso corporeo, mantenere o ritrovare la normale attività e a migliorare quindi la qualità della vita del soggetto.

SINDROME OSTRUTTIVA-DOLOROSA NELLA MEDICINA TRADIZIONALE CINESE

L'osteoartrosi di gomito, nell'ambito della Medicina Tradizionale Cinese, rientra nel gruppo della Sindrome Ostruttiva Dolorosa a cui appartengono tutte le condizioni dolorose articolari caratterizzate da ostruzione della circolazione del *qì* e del Sangue nei Canali Esterni (Luò Mái e Jīng Jīn). Anche chiamata Sindrome Bi (bi=ostruzione), si manifesta con dolore, infiammazione, pesantezza o intorpidimento dei muscoli, dei tendini e delle articolazioni con limitazioni funzionali del movimento. È provocata dall'invasione di fattori patogeni esterni, Vento, Freddo o Umidità, che per potersi instaurare deve trovare un terreno favorevole, ovvero un deficit di *qì* (Ying Qì e Wei Qì) o di *xuè* nell'organismo. Tale deficit, infatti, fa si che il Cou Li, lo spazio tra la pelle e i muscoli, rimanga aperto, favorendo l'ingresso nell'organismo di energie cosmopatogene. Sono colpite soprattutto le articolazioni, definite guan jie ovvero porta o nodo di bambù; attraverso queste porte, infatti, l'energia cosmopatogena riesce a penetrare nel corpo ma non riesce a raggiungere l'organo interno, almeno finché rimangono chiuse. Rimanendo bloccata fa ristagnare *qì* e *xuè* e provoca dolore.

Il Deficit di *qì* e Sangue alla base della Sindrome Bi può avere molteplici cause, le principali sono:

- esercizio fisico eccessivo: danneggia i tendini e i muscoli, e depaupera Qì e Xuè, inoltre determina Stasi locali di Qì e Xuè nelle parti eccessivamente utilizzate;

- lavoro eccessivo o parto: depaupera Xuè e Yīn, determinando una malnutrizione dei Canali, dei tendini e dei muscoli;
- traumi: provocano Stasi locali di Qì nei casi lievi o di Xuè in quelli più gravi;
- stress emozionale: induce Stasi di Qì nei canali, o un esaurimento del Qì.

La classificazione della Sindrome da Ostruzione Dolorosa, secondo i San Bi, considera i fattori patogeni responsabili ovvero Vento, Freddo e Umidità. Esiste anche una Sindrome Bi Calore ma non è provocata dall'ingresso di un agente esterno ma è un'evoluzione delle altre sindromi. Per comprenderne meglio le caratteristiche, la classificazione sarà fatta secondo l'energia cosmopatogena che predomina ma, nella realtà, gli elementi eziologici intervengono, quasi sempre, in forma combinata.

Bi a predominanza Vento *(feng bi)* o *bi* erratico *(xing bi)*

Bi a predominanza Freddo *(han bi)* o *bi* doloroso *(tong bi)*

Bi a predominanza Umidità *(shi bi)* o *bi* fisso *(zhuo bi)*

Bi a predominanza Calore *(re bi)* o *bi* febbrile

Bi Cronico o Osseo, evoluzione delle precedenti forme

Sindrome *bi* a predominanza Vento

Il vento è considerato all'origine delle 100 malattie, perché è quello che si associa più facilmente agli altri fattori patogeni e amplifica gli effetti delle altre energie perverse. Il vento penetra nel corpo attraverso i pori della

pelle *(cou li)* e i punti vento, colpisce principalmente la *wei qì* nella parte anteriore del corpo ed essendo un'energia prevalentemente yang, tende ad aggredire e danneggiare la *yin qì.*

La caratteristica prevalente del Vento è la mobilità, per questo la malattia si manifesta con dolori erratici che non hanno una localizzazione ben definita, può andare anche nell'arco della stessa giornata da un'articolazione all'altra e nel migrare lasciare indenne l'articolazione precedente.

La stagione con maggiore prevalenza di Sindrome Bi da Vento è la primavera; possono osservarsi anche fascicolazioni e spasmi muscolari, pruriti cutanei, avversione al vento e lieve febbre. La lingua presenta un induito bianco e sottile e il polso è a corda di violino. Il trattamento consiste nell'espellere il vento, calmare il dolore, disostruire l'articolazione, drenare i meridiani. Data la sua natura yang, come anche quella del calore, il vento, per poter trovare accesso, deve trovare una carenza delle componenti *yin* dell'organismo e ciò fa pensare a un possibile deficit di sangue. Per curare la radice quindi è necessario nutrire il sangue di fegato.

Sindrome *bi* a predominanza Freddo

Il Freddo è un'energia tipicamente *yin*, quindi la sua azione all'interno del corpo è quella di raffreddare e di ridurre lo *yang*; inoltre, contrae, blocca e rallenta ogni movimento. All'inizio della sua aggressione il Freddo colpisce la *wei qì* chiudendo i pori della pelle e impedendone la traspirazione.

Successivamente colpisce l'Energia e il Sangue, rallentando o inibendo la loro libera circolazione e provocandone la stasi. Generalmente vengono colpite le estremità dove il *qì* arriva con più fatica, produce rigidità, la muscolatura non si muove come dovrebbe e l'immobilità della notte fa peggiorare la condizione. Il Freddo penetrando nei canali provoca dolori acuti lancinanti ben localizzati, contratture muscolari e rigidità articolari con difficoltà alla flesso-estensione. I sintomi migliorano con il calore e peggiorano con il freddo. Le urine sono chiare e abbondanti, il polso lento e teso (per il dolore) e l'induito linguale è bianco. Il trattamento prevede di disperdere il Freddo, calmare il dolore, disostruire l'articolazione, attivare lo *yang*.

Sindrome *bi* a predominanza Umidità

L'Umidità è un'energia perversa *yin* di natura torbida, collosa e stagnante, che rallenta la circolazione del *qi* e del Sangue, rendendoli vischiosi, con conseguente sensazione di pesantezza, dolore o torpore della parte lesa. L'umidità perversa è prodotta sia per penetrazione di umidità esterna che per stagnazione dei liquidi organici. Le zone colpite, localizzate preferibilmente nella regione inferiore del corpo, sono edematose, il dolore, a localizzazione fissa, è vivo, e peggiora con qualsiasi variazione meteorologica. Altre manifestazioni possono essere: eruzioni cutanee come pustole o vescicole erpetiche, secrezioni respiratorie abbondanti e giallastre soprattutto in inverno e primavera, sintomi gastrointestinali da eccesso di umidità. In questa sindrome è spesso coinvolta la Milza che non

riesce ad adempiere alla sua funzione di trasporto con conseguente formazione di edemi, catarri e tan.

La lingua è biancastra, gonfia, scivolosa e improntata. Il polso è superficiale e lento. Il trattamento mira a drenare l'umidità, calmare il dolore, disostruire i canali interessati, tonificare il *qì*.

Sindrome *bi* a predominanza Calore

Il calore è un'energia perversa *yang* strettamente connessa all'estate. In alcune classificazioni delle Sindromi Bi il Calore non è menzionato come fattore patogeno esterno perchè considerato un'evoluzione della sindrome bi stessa, cioè una conseguenza della stasi del *qì* che nel tempo porta allo sviluppo di calore. La sintomatologia è caratterizzata da dolore violento della parte colpita con segni di infiammazione (rossore, calore e gonfiore), migliora con il freddo e peggiora con il calore. Si attenua di giorno perchè il movimento può alleviare la stasi e aumenta di notte perchè dormendo o nell'immobilità la stasi si aggrava. Il calore può generare febbre alta, sete eccessiva e sudorazione abbondante, urine scure, oppressione toracica e tosse, agitazione. La lingua è rossa con induito giallo e secco. Il polso è rapido, scivoloso e teso. Il trattamento consiste nel purificare il Calore, eliminare Vento-Umidità, calmare il dolore, disostruire l'articolazione, tonificare il *qì*.

Sindrome Bi cronica ossea

È una delle sindromi più frequenti e complesse che coinvolge più sistemi energetici. Il meccanismo è quello del ristagno dei liquidi: i prodotti del ricambio energetico, sanguigno e metabolico invece di essere eliminati con il sudore e le urine si fermano in una zona di ristagno, si depositano nell'articolazione sotto forma di sali di calcio, l'osso perde il suo profilo e si deforma. I liquidi che ristagnano si trasformazione in tan, passando attraverso l'umidità calore prodotta dal ristagno stesso. E' una sindrome complessa che coinvolge il Fegato, la Milza e il Rene. Il Rene e il Fegato controllano rispettivamente le ossa e le articolazioni. la Milza dovrebbe trasformare l'umidità, ma se è in deficit fa accumulare i liquidi torbidi e permette la formazione dei tan.

IMPIANTI D'ORO E LETTERATURA SCIENTIFICA

L'impianto dei granuli d'oro è una terapia derivata dall'Agopuntura. È stata introdotta in America nel 1975 da Terry Durkes che la applicò ampiamente sui cani. Tale tecnica consiste nell'impianto definitivo di grani di oro da 24 carati, 2 millimetri di lunghezza, direttamente nel sottocute, nei muscoli, vicino a tendini e legamenti e in prossimità delle articolazioni. I punti in cui vengono inseriti corrispondono ai punti sensibili utilizzati in Agopuntura. Lo scopo è di ottenere un effetto analgesico grazie alla stimolazione permanente degli agopunti e grazie all'effetto antinfiammatorio locale dell'oro.

Per procedere all'impianto è necessario che i cani siano in anestesia generale. Il granulo d'oro viene posto esattamente nel punto e alla profondità voluti grazie all'uso di aghi cavi. Non esitano ferite e gli animali mostrano un miglioramento già dopo pochi giorni dall'impianto.

Negli ultimi anni si è evidenziato, sia in medicina veterinaria sia in quella umana, come l'oro 24 carati sia assolutamente sicuro per l'organismo perché non provoca alcuna reazione avversa o effetto collaterale. Non si può parlare di elemento inerte, perché in realtà, il grano d'oro, una volta impiantato, reagisce con i tessuti circostanti provocando specifiche reazioni biochimiche.

K.-I. Lie in un articolo del 2011 studia le reazioni infiammatorie locali provocate dall'oro impiantato in posizione periarticolare in cani con displasia di anca e osteoartrite. Emerge che il tipo d'infiammazione è molto simile a quella che si verifica nell'uomo, ovvero la formazione di una

capsula fibrosa costituita da fibroblasti e collagene, scarsamente vascolarizzata, e di un infiltrato infiammatorio in cui sono presenti soprattutto linfociti (cellule T e B) e rari macrofagi. È possibile che gli effetti benefici degli impianti d'oro dipendano proprio dal rilascio di tali mediatori chimici e che il sequestro del granulo nella capsula fibrosa circoscriva la reazione infiammatoria evitando che si estenda eccessivamente.

Avviene, inoltre, una vera e propria reazione chimica tra l'oro e i tessuti circostanti:

$4Au+8CN^{-}+2H_2O+O_2=4[Au(CN)2]+4OH^{-}$

Il risultato è la formazione dello ione Aurocianuro, uno ione particolarmente stabile che inibisce gli enzimi lisosomiali rilasciati dalle cellule infiammatorie del tessuto sinoviale, esercitando, così, un vero e proprio effetto antinfiammatorio.

Sfruttando proprio questa caratteristica sono stati ideati particolari impianti d'oro fatti a spirale e ottenuti da un sottilissimo filo d'oro avvolto su se stesso (www.goldtreat.com). Ciò permette di ottenere una maggiore superficie di contatto a parità di peso e dimensione, rendendo il trattamento ancor più efficace perché vengono rilasciati più ioni Aurocianuro. Questa caratteristica permetterebbe di applicare un minor numero di granuli ottenendo comunque lo stesso risultato.

Altro effetto dell'oro a livello locale è quello di acidificare il ph tissutale. Nei tessuti infiammati si verifica un aumento delle cariche elettriche negative e un aumento del ph (alcalosi); in questa condizione l'organismo richiama in sede ioni positivi come Na^{+}, H^{+}, Ca^{+} per tentare di riequilibrare l'acidità.

La mobilitazione del Calcio, però, è la causa fondamentale per la produzione di osteofiti nel distretto colpito. Gli impianti d'oro presentano la caratteristica fondamentale di emanare cariche positive (Ione Aurocianuro) che, si ritiene, possano neutralizzare le cariche negative riequilibrando il ph, e che possano entrare in competizione con gli ioni Calcio che sarebbero così richiamati in minore quantità, diminuendo di molto la componente algica e la tendenza all'artrosi. Queste ultime affermazioni sono ancora dibattute nel mondo scientifico poiché sono stati ottenuti risultati differenti nei vari studi. Durkes, infatti, in un lavoro del 1992, afferma di aver ottenuto, in cani affetti da displasia di anca e trattati con impianti d'oro, una decalcificazione dell'articolazione coxo-femorale a distanza di 12 mesi dall'applicazione. Jaeger, invece, nel 2012, in cani con la stessa patologia e trattati allo stesso modo riscontra dopo 12 mesi che nell'80% dei casi si è verificata la deposizione di nuovo tessuto osseo.

L'impianto dei grani d'oro è una tecnica sicura e semplice da eseguire, gli effetti collaterali sono stati valutati in uno studio di Jaeger del 2012. Durante l'applicazione potrebbe verificarsi la fuoriuscita di sangue o liquido sinoviale dagli aghi; la prima condizione è più frequente invece la perdita di sinovia si è verificata solo in cani affetti da severa displasia di anca. In nessun caso si è instaurata infezione. Raramente si è verificata migrazione dei grani d'oro rispetto alla sede iniziale: si è trattato di cani in accrescimento e lo spostamento è stato di pochi centimetri. L'80% dei cani di questo studio ha mostrato un aumento di osteofiti al controllo radiografico effettuato 24 mesi dopo l'impianto rispetto alla radiografia

iniziale. In seguito all'impianto, nel 26% dei casi, si è verificato un aggravamento del dolore che è durato da qualche giorno a 4 settimane.

L'applicazione degli impianti d'oro è una tecnica che trova la sua massima applicazione nelle patologie ortopediche ma Durkes l'ha utilizzata anche per la dermatite allergica, l'asma, l'incontinenza urinaria e fecale, i granulomi da leccamento, le lesioni traumatiche ai nervi, le gengivostomatite cronica felina e l'epilessia. In questi casi si sfrutta lo stimolo permanente che il granulo esercita sull'agopunto scelto prolungandone gli effetti benefici.

MATERIALI E METODI

Lo studio è stato condotto su 5 cani affetti da osteoartrosi di gomito. Gli interventi sono stati eseguiti presso l'Ambulatorio Veterinario di Caidate della dr.ssa Marta Rostagno, a Caidate di Sumirago (Varese) in un periodo di tempo che va da Giugno 2014 a Marzo 2016.

Sono stati utilizzati grani d'oro da 24 carati di 1 mm di diametro per 2mm di lunghezza (appositamente preparati da un gioielliere di Oleggio). Ognuno pesava tra 35 e 40 mg. Per l'impianto sono stati scelti aghi da 14 G, i mandrini sono stati ottenuti con Fili di Kirschner dell'1,5. I grani d'oro, gli stiletti e gli aghi sono stati impacchettati e sterilizzati in autoclave.

I 5 cani scelti erano affetti da osteoartrosi unilaterale o bilaterale di gomito diagnosticata radiograficamente. Alcuni di questi animali soffrivano anche di altre patologie potenzialmente responsabili di zoppia e dolore: uno di loro aveva anche ernia discale T12/T13, un altro displasia e artrosi di articolazione coxofemorale bilaterale. Nei casi in cui coesistevano più patologie, i granuli sono stati impiantati, oltre che nei punti comuni per tutti, in ulteriori punti scelti in base allo stato energetico del cane al momento della visita.

Gli agopunti comuni, utilizzati per tutti, sono stati:

HT3 *(Shao Hai)*,

PC3 *(*Qu Ze*)*,

LU5*(Chi Ze)*,

SI8*(Xiao Hai)*,

LI11*(Qu Chi)*,

TH10*(Tian Jing)*,

TH5 *(Wai Guan)*,

LI4 (*Hé Gù)*.

La scelta dei punti **HT3** *(Shao Hai)*, **PC3** *(*Qu Ze*)*, **LU5***(Chi Ze)*, **SI8***(Xiao Hai)*, **LI11***(Qu Chi)*, **TH10***(Tian Jing)*, è dovuta, in primo luogo, alla loro localizzazione vicino all'articolazione interessata. I punti **TH5** *(Wai Guan)*, **LI4** (*Hé Gù)*, invece, sono stati scelti per la loro funzione poiché trattano la Sindrome Ostruttiva Dolorosa dell'arto anteriore come punti distali.

Di seguito sono riportate le caratteristiche, localizzazioni e indicazioni di impiego dei suddetti agopunti.

HT3 *(Shao Hai)* MARE DELLO YIN MINORE

Punto *hé* Mare.

Punto Acqua.

Localizzazione: medialmente nella piega dell'angolo omero-olecrano

Funzioni principali:

- Rimuove le ostruzioni dal canale (dolore cardiaco, dolore al torace, dolore ascellare, dolore al gomito).
- Calma lo Shen (comportamento maniacale, irrequietezza mentale, ansia).
- Purifica il Calore (occhi rossi).
- Utilizzato anche come punto locale per rimuovere le ostruzioni del canale del Cuore nella Sindrome Ostruttiva Dolorosa, nella Sindrome Atrofica o nelle sequele del Colpo di Vento.

LU5 *(Chi Ze)* PALUDE DEL PIEDE

Punto *hé* Mare.

Punto Acqua.

Punto di Dispersione.

Localizzazione: nella piega del gomito, laterale a **HT3** *(Shao Hai)* e **PC3** *(*Qu Ze*)*, mediale al tendine del bicipite femorale.

Funzioni principali:

- Nelle Sindromi da Eccesso caratterizzate da Calore nei Polmoni e da sintomi di tosse, febbre, espettorato giallo e sete.
- Dissolve il Flegma e purifica il Calore dai Polmoni.
- Apre i passaggi dell'Acqua e giova alla Vescica. Facilita la minzione soprattutto in caso di ritenzione d'urina dovuta a un'Ostruzione dei Polmoni da parte di Umidità-Flegma, che impedisce al *qì* dei Polmoni di scendere e aprire i passaggi dell'Acqua nel Riscaldatore Inferiore.
- Rilassa i tendini dell'arto anteriore lungo il canale dei Polmoni e può essere impiegato nella Sindrome Ostruttiva Dolorosa.

PC3 *(*Qu Ze*)* CURVA DELLA PALUDE

Punto *hé* Mare.

Punto Acqua.

Localizzazione: nella piega del gomito, mediale al tendine de bicipite, tra **HT3** *(Shao Hai)* e **LU5***(Chi Ze)*.

Funzioni principali:

- Purifica il Calore e raffredda il Sangue (malattie febbrili nello strato dello *ying qì* o del Sangue, agitazione, irrequietezza notturna, estremità fredde, febbre notturna, bocca secca, espettorazione o vomito di sangue, macule, patologie cutanee caratterizzate da Calore nel Sangue).
- Armonizza lo Stomaco: favorisce la discesa del *qì* di Stomaco ed è impiegato per sottomettere il *qì* ribelle dello Stomaco che si manifesta con nausea e vomito.
- Muove il *qì* e Sangue nel torace.
- Raffredda i Sangue, lo tonifica e ne rimuove la stasi. È quindi usato nelle condizioni croniche di Calore nel Sangue, in cui il Calore, dopo un lungo periodo di tempo, coagula il Sangue causando la stasi.
- Calma lo *shén* (spavento, ansia, irrequietezza mentale).
- Sottomette il Vento Interno (tremore delle zampe o della testa, paralisi arti).

LI 11 *(Qu Chi)* LAGO SULLA CURVA

Punto *hé* Mare.

Punto Terra.

Punto di Tonificazione.

Punto Stella del Cielo di Ma Dan Yang.

Localizzazione: nella piega del gomito angolo laterale.

Funzioni principali:

- Purifica il Calore Interno ed espelle il Vento-Calore.

- Raffredda il Sangue.
- Punto importante per le patologie cutanee da Calore nel Sangue e da Umidità-Calore.
- Tratta Umidità-Calore nella Milza e negli Intestini con sintomi a livello di apparato digerente, come diarrea.
- Utilizzato per problemi del canale e delle articolazioni dell'arto anteriore in caso di Sindrome Ostruttiva Dolorosa, Sindrome Atrofica o Colpo di Vento.

TH 10 *(Tian Jing)* POZZO CELESTE

Punto *hé* Mare.

Punto Terra.

Punto di Dispersione.

Localizzazione: immediatamente prossimale all'olecrano nella fossa olecranica.

Funzioni principali:

- Trattamento della Sindrome Ostruttiva Dolorosa che si manifesta lungo il percorso del canale. Rilassa i tendini, blocca il dolore e attenua la rigidità, soprattutto del gomito.
- Dissolve il Flegma e dissipa i noduli, gonfiore linfoghiandolare e delle tonsille.
- Sottomette il *qì* ribelle (dolore toracico, tosse, dolore alla regione costale laterale)
- Calma lo *shén*.

SI 8 *(Xiao Hai)* MARE DELL'INTESTINO TENUE

Punto *hé* Mare.

Punto Terra.

Punto di Dispersione.

Localizzazione: mediale al gomito, tra epicondilo mediale dell'omero e olecrano.

Funzioni principali:

- Dissolve l'Umidità-Calore, è quindi efficace nel trattamento dei gonfiori acuti delle ghiandole del collo e parotite, in caso tumefazione e dolore del collo o delle guancie e gengive, o in caso di occhi gialli.
- Rimuove le ostruzioni del canale, per cui è usato nella Sindrome Ostruttiva Dolorosa dell'arto anteriore.

TH 5 *(Wai Guan)* BARRIERA ESTERNA

Punto *luò.*

Punto di apertura dello *yàng wéi mài.*

Localizzazione: nella depressione tra radio e ulna, 2 cun dorsalmente al carpo, opposto a **PC6** *(Nèi Guan).*

Funzioni principali:

- Espelle Vento-Calore e libera l'Esterno, indicato quando ci sono sintomi di febbre, polso Superficiale-Rapido.
- È il punto principale per regolare lo *shào yang*, quando il fattore patogeno si trova metà all'Esterno e metà all'Interno. Secondo

alcune fonti questo punto sarebbe in grado di espellere tutti i sei fattori patogeni: Freddo, Calore, Umidità, Vento, Secchezza, Fuoco.

- È importante per il trattamento della Sindrome Ostruttiva Dolorosa del braccio, della spalla e del collo ed è un punto generale per la Sindrome Ostruttiva Dolorosa dovuta al Vento. Essendo punto *luò*, influenza tutta l'area raggiunta dal canale *luò*, oltre che i muscoli e i tendini lungo il canale.
- Sottomette lo *yàng* del Fegato.
- Giova alle orecchie ed è indicato in ogni infezione dell'orecchio causata da invasione di Vento-Calore esterno o nella sordità causata dal Fuoco di Fegato o dalla salita di *yàng* del Fegato.

LI4 (*Hé Gù)* VALLE CHIUSA

Punto *yuàn* Sorgente.

Punto Stella del Cielo di Ma Dan Yang.

Localizzazione: tra primo e secondo metacarpo.

Funzioni principali:

- Punto principale per espellere Vento-Calore e liberare l'Esterno in quanto stimola la funzione di diffusione dei Polmoni.
- È il punto distale per tutti i problemi della faccia, usato soprattutto per trattare congestione nasale, starnuti e bruciore agli occhi provocati da invasioni esterne, va bene anche per le riniti allergiche.

- Ha una forte azione calmante e antispastica utile nelle patologie dolorose dei Canali e Organi, in particolare Stomaco, Intestino e Utero.
- Utilizzato nella Sindrome Ostruttiva Dolorosa dell'arto anteriore come punto distale, poiché rimuove le ostruzioni del canale del Grosso Intestino.
- Insieme a **LV3** *(Tài Chong)* costituisce la combinazione dei "Quattro Cancelli", per espellere Vento Interno ed Esterno dalla testa, bloccare il dolore e calmare lo *shén*.
- Associato con altri punti di tonificazione, come lo **ST36** *(Zu San Li)* e **VC6** *(Qi Hai)*, rafforza il *wei qi*. Armonizza la salita dello *yàng* e la discesa dello *yin*, per cui può essere usato per sottomettere il *qì* ribelle.
- È un punto empirico per favorire il parto, perciò è controindicato in gravidanza.

Per ogni soggetto è stata redatta una scheda clinica e anamnestica. I cani sono statti sottoposti alla visita clinica pre-chirurgica durante la quale i proprietari hanno compilato un questionario riguardo il grado di dolore del loro animale. Tale questionario riportava due scale del dolore: Canine Chronic Pain Scale della Colorado University (CCPS) e la Numeric Analogic Scale (NAS), (riportate alla fine di questo capitolo).

La CCPS stata sottoposta al proprietario e considera lo stato psicologico, l'atteggiamento, la postura e la reazione alla palpazione dell'animale. In

base a queste risposte si estrapola un punteggio da 1 a 4, dove valore uno è il minor dolore possibile, mentre il valore 4 è il più atroce dolore percepibile.

La NAS è costituita da una linea di 10 cm con una serie di numeri da 0 a 10 in cui il cui punto di inizio e di fine rappresentano gli estremi del dolore provato, 0 corrisponde all'"assenza di dolore" e 10 al "dolore peggiore mai sentito". E' semplice ma è estremamente soggettiva in quanto è un osservatore esterno ad attribuire un punteggio e a valutare il dolore dell'animale; inoltre non fornisce nessuna informazione qualitativa del dolore.

Per ciascuno di essi è stato registrato un video che riporta il cane durante la passeggiata lenta e veloce, al fine di valutare la qualità dell'andatura e il grado di zoppia.

I cani sono stati messi in anestesia generale: premedicazione intramuscolo con Dexmedetomidina (5mcg/kg) e Tramadolo (2 mg/kg), induzione con Propofol (3mg/kg) per via endovenosa, intubazione, mantenimento con Isoflurano 2% e Ossigeno. Come terapie perioperatorie sono stati somministrati: Cefazolina (30mg/kg) intramuscolo e Carprofen (2 mg/kg) sottocute.

Le anestesie sono durate da 15 a 30 minuti circa.

È stata tosata un'area di circa 20 cm di altezza tutta intorno al gomito e poi preparata asetticamente con 3 passaggi alternati di betadine saponoso e alcool. Indossando camice e guanti sterili sono stati individuati i 6 punti locali stabiliti e i punti distali.

In ogni agopunto scelto è stato posizionato 1 grano d'oro (i tessuti molli in corrispondenza del gomito sono esigui, in letteratura si trovano per lo più lavori in cui vengono trattate le articolazioni delle anche, in quel caso vengono impiantati 2 o 3 granuli d'oro per ogni punto). Sulla punta dell'ago da utilizzare, veniva già introdotto il frammento di oro bloccato, dalla parte opposta dalla presenza del mandrino; abbiamo bagnato la punta dell'ago con una goccia di antibiotico iniettabile sterile (amoxicillina e ac. Clavulanico), che grazie a un'azione collante ha ridotto al minimo il rischio di perdere il granulo durante la fase di impianto (situazione che si è verificata spesso, alcune volte lo abbiamo riscontrato solo dopo aver fatto la lastra postoperatoria). L'ago veniva introdotto obliquamente rispetto alla cute in direzione dell'articolazione con l'obiettivo di avvicinarsi a questa il più possibile; si attendeva affinchè potesse verificarsi fuoriuscita di liquido sinoviale o sangue, qualora si fosse entrati in articolazione o in un vaso ematico; tale evenienza comunque non si è mai verificata. A questo punto lo stiletto veniva usato per spingere dentro il granulo, successivamente ago e mandrino venivano sfilati dal punto.

Sono stati effettuati dei radiogrammi dell'articolazione interessata subito dopo gli impianti.

Le terapie post-impianto consistevano in Carprofen (2 mg/kg) per bocca, per 2-3 giorni a seconda della necessità e del grado di dolore.

Nei giorni successivi sono state effettuate delle visite di controllo e dopo 2 mesi e 1,5 anni dall'impianto ai proprietari e stato nuovamente sottoposto il questionario.

Casi Clinici

Nella seguente tabella si riportano i 5 casi clinici con relativa diagnosi e punti utilizzati per l'impianto dei granuli d'oro.

Nome	Segnalamento	Patologia	Diagnosi cinese	Punti
MITA	Cn american pitbull, f,	Artrosi bilaterale gomito	Sindrome Bi a predominanza di Freddo	HT3, PC3, LU5, SI8, LI11, TH10 TH5, LI4
LILLO	Cn, meticcio, m, 14aa	Artrosi bilaterale gomito Ernia discale T12/T13	Sindrome Bi a predominanza di Vento	HT3, PC3, LU5, SI8, LI11, TH10 TH5, *PC6*, LI4 *HUA TUO*: bilaterali in corrispondenza di T11 (BL19, VG7) Bilaterali in corrispondenza di L1 (BL22, VG5)
SALLY	Cn, labrador, fs, 11°	Artrosi gomito sinistro Artrosi coxofemorale bilaterale		HT3, PC3, LU5, SI8, LI11, TH10 TH5, LI4 *BAI HUI POST VB29, VB30, BL54*

SIMBA	Cn, labrador, m, 13aa	Artrosi bilaterale gomito		HT3, PC3, LU5, SI8, LI11, TH10 TH5, LI4
NINA	Cn, labrador, fs, 12aa	Artrosi gomito sinistro		HT3, PC3, LU5, SI8, LI11, TH10 TH5, LI4 *VG14*

Colorado State University

Date _____

Time _____

Colorado State University
Veterinary Medical Center

Canine Chronic Pain Scale

Many signs of chronic pain are non-specific; rule out anxiety, poor general health, and systemic disease as part of a full workup.

Pain Score	Example	Psychological & Behavioral	Postural	Response to Palpation
0		☐ Happy, energetic ☐ Interested in or curious about surroundings ☐ Responsive; seeks attention	☐ Comfortable when resting ☐ Stands and walks normally ☐ Normal weight bearing on all limbs	☐ Minimal body tension ☐ Does not mind touch ☐ No reaction to palpation of joint
1		☐ Subdued to slightly unsettled or restless ☐ Distracted easily by surroundings ☐ Responsive; may not initiate interaction	☐ Stands normally, may occasionally shift weight ☐ Slight lameness when walking	☐ Mild body tension ☐ Does not mind touch except painful area ☐ Turns head in recognition of joint palpation
2		☐ Anxious, uncomfortable ☐ Not eager to interact with people or surroundings but will look around to see what is going on ☐ Loss of brightness in eyes ☐ Reluctant to respond when beckoned	☐ Abnormal weight distribution when standing ☐ Moderate lameness when walking ☐ May be uncomfortable at rest	☐ Mild to moderate body tension ☐ Doesn't mind touch far away from painful area ☐ Pulls limb away during palpation of affected joint **Reassess analgesic plan**
3		☐ Fearful, agitated, or aggressive ☐ Avoids interaction with people and surroundings ☐ May lick or otherwise attend to painful area	☐ Abnormal posture when standing ☐ Does not bear weight on affected limb when walking ☐ Guards painful area by shifting body position	☐ Moderate body tension ☐ Tolerates touch far away from affected limb ☐ Vocalizes or responds aggressively to palpation of affected joint **Reassess analgesic plan**
4		☐ Stuporous, depressed ☐ Potentially unresponsive to surroundings ☐ Difficult to distract from pain	☐ Reluctant to rise and will not walk more than 5 strides ☐ Does not bear weight on limb ☐ Appears uncomfortable at rest	☐ Moderate to severe body tension ☐ Dislikes or barely tolerates any touch (may be experiencing allodynia, wind-up, or fearful that pain could be made worse) ☐ Will not allow palpation of joint **Reassess analgesic plan**

Additional Comments:

© 2008/ NG Robinson, SL Shaver

Supported by an Unrestricted Educational Grant from Pfizer Animal Health

Canine Chronic Pain Scale della Colorado University (CCPS)

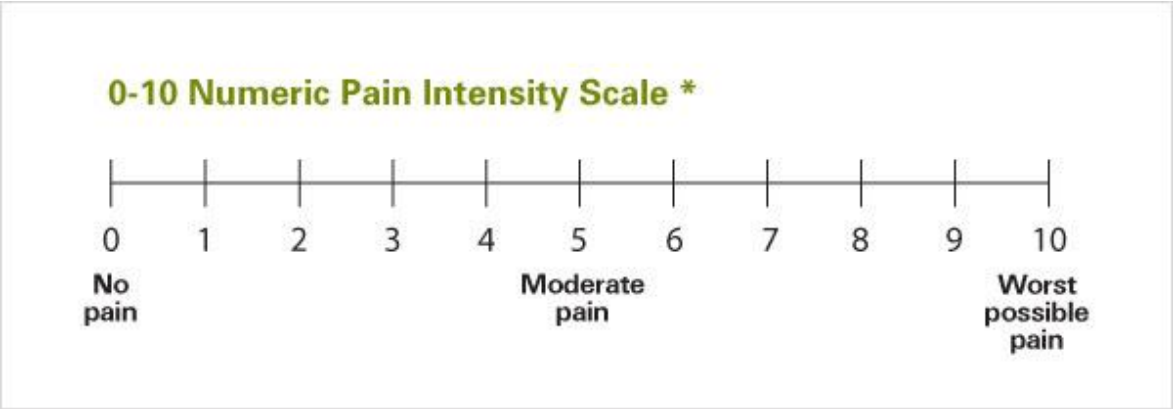

Numeric Analogic Scale (NAS)

LILLO

È un cane, meticcio, maschio, nato il 7/05/2001, al momento dell'impianto dei grani d'oro ha 13 anni e pesa 11,5 kg.

È affetto da grave osteoartrosi bilaterale di gomito e da ernia discale T12-T13. Secondo la classificazione nei 5 Movimenti Lillo appartiene al Fuoco, è di colore rosso fulvo, ha un buono Shen e una polipnea quasi costante. Prima della comparsa dei sintomi legati all'artrosi saltava moltissimo. Ha l'abitudine di dormire al sole, poi si sposta all'ombra, in ogni caso predilige sempre cucce morbide. È molto delicato e sensibile a livello dell'apparato gastroenterico, tanto che spesso soffre di vomito o diarrea, quest'ultima, per esempio, compare anche solo dopo una passeggiata. Mangia crocchette al maiale e pesce, ultimamente preferisce l'umido.

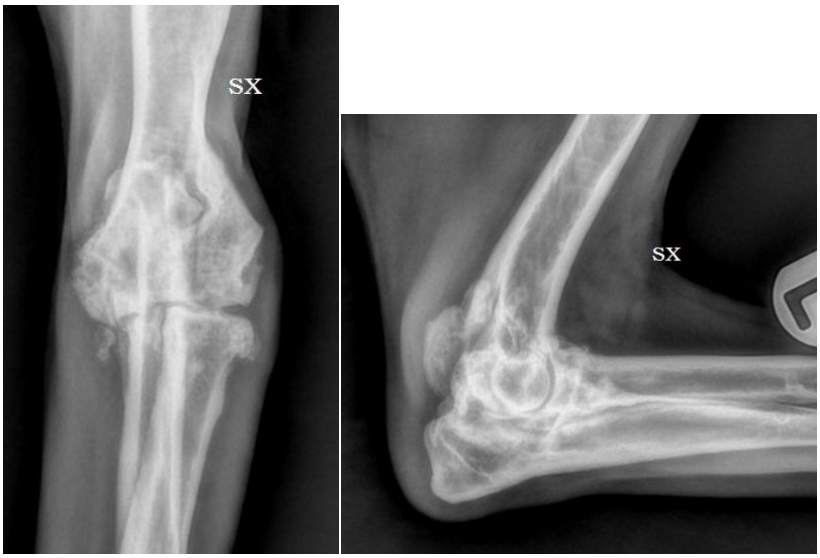

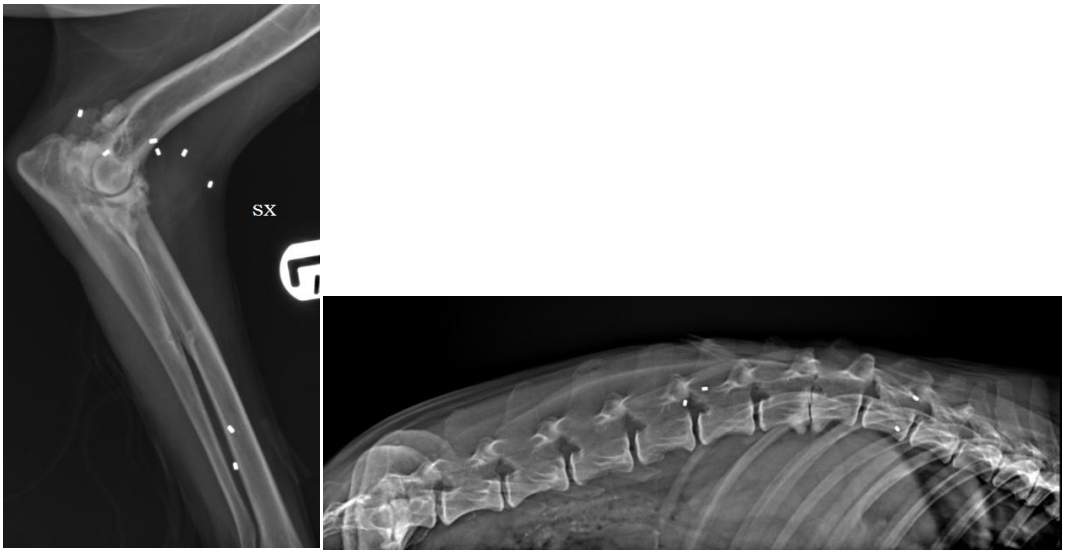

LILLO: cane, meticcio, maschio 13 anni. Radiografie di gomito sinistro pre e post impianti e di colonna toracolombare laterolaterale post impianti.

Il giorno dell'intervento di applicazione degli impianti d'oro alla visita cinese Lillo risulta avere:

Polsi: tesi

SX		DX	
HT	+	+	LU
LV		+	SP
KD YIN		+	KD YANG

Back Shu: **BL15** *(Xin shù)* in Vuoto;

Lingua: rosa;

Occhi: opacamento area della pupilla (cataratta);

Condizione secondo le 8 regole: in Pieno;

Diagnosi Cinese: Bi Sindrome da Vento.

Terapie in atto: Tramadolo (in modo non regolare perché difficoltà nell'assumerlo), Laser, nessun Fans a causa degli effetti collaterali gastroenterici che gli provocano.

Risultati scale del dolore:

CCPS 3,25

VAS 7

Appare inquieto e agitato, con una riduzione di brillantezza negli occhi. È riluttante a rispondere se chiamato, in parte a causa di un calo dell'udito, in parte per evitare il dolore provocato dal movimento. Assume una postura anomala durante la stazione, distribuendo il peso in modo asimmetrico e durante il movimento controlla spesso le sue aree dolenti rivolgendo il muso e lo sguardo verso queste. Il corpo presenta una

tensione da severa a moderata, tollera poco essere toccato anche in punti lontani dall'area dolente, vocalizza o risponde aggressivamente alla palpazione dell'area interessata.

Punti scelti per l'impianto dei grani d'oro:

- punti LOCALI:

HT3 *(Shao Hai)*,

PC3 *(*Qu Ze*)*,

LU5*(Chi Ze)*,

SI8*(Xiao Hai)*,

LI11*(Qu Chi)*,

TH10*(Tian Jing)*,

- punti DISTALI:

TH5 *(Wai Guan)*,

LI4 (*Hé Gù)*,

PC6 *(Neiguan),*

HUA TUO: bilaterali in corrispondenza di T11 (BL19, VG7)

bilaterali in corrispondenza di L1 (BL22, VG5)

Controllo dopo 2 mesi:

Terapia in atto: nessuna;

Risultati scale del dolore:

CCPS 1,75

VAS 3/4

Alla proprietaria appare felice ed energico, interessato e curioso rispetto a ciò che lo circonda, responsivo agli stimoli e quando chiamato

prontamente arriva. In stazione la distribuzione del peso sui 4 arti è alterata e, a volte, si lamenta durante la passeggiata. Persiste una minima tensione del corpo ma non reagisce alla palpazione delle zampe.

Controllo dopo 1,5 anni:

Terapie in atto: Nessuna (provato Zeel T e Arnica per lungo periodo ma nessun beneficio, Karsivan-propentofillina per 4 mesi ma poi ha avuto vomito e diarrea);

Risultati scale del dolore:

CCPS 3,5

VAS 7

Durante questo periodo ha subito una brutta caduta dalle scale, che ha notevolmente peggiorato le sue condizioni generali, e, a pochi mesi di distanza, una sindrome vestibolare. È aumentato di 1,5 kg e ha perso completamente l'udito. Appare inquieto e agitato, ha perso brillantezza negli occhi, è riluttante a rispondere se chiamato, inoltre lecca e controlla frequentemente l'area dolente. Dorme molto, si lamenta durante il movimento, sia in stazione che durante la deambulazione assume atteggiamenti antalgici. Manifesta grave tensione del corpo e tollera poco essere toccato anche in punti lontani dall'area dolente; vocalizza o risponde aggressivamente alla palpazione dell'area interessata, non permette la palpazione degli arti.

Back Shu: **BL20** (*Pishu)* in Vuoto;

Polsi: tesi (+LV, +KD YANG).

Lillo

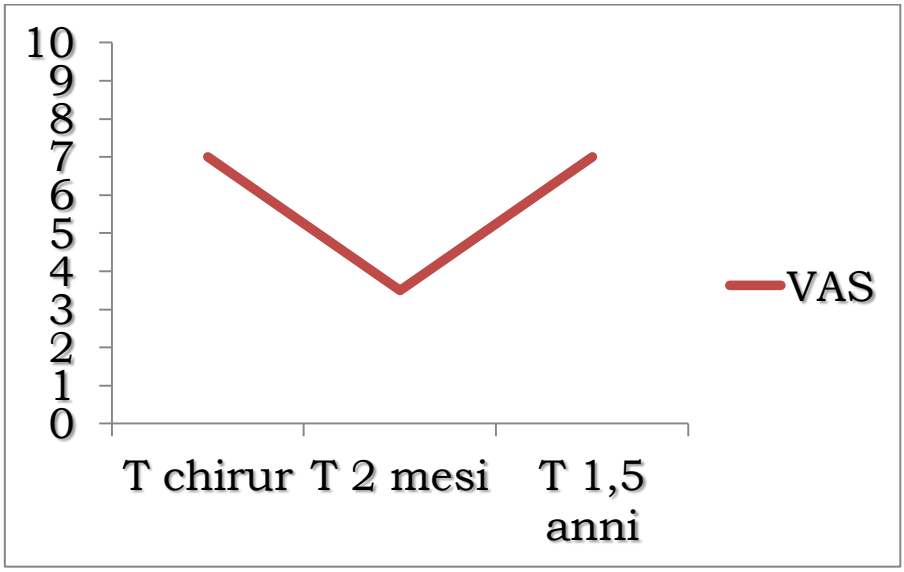
10
9
8
7
6
5
4
3
2
1
0
T chirur
T 2 mesi
T 1,5 anni
VAS

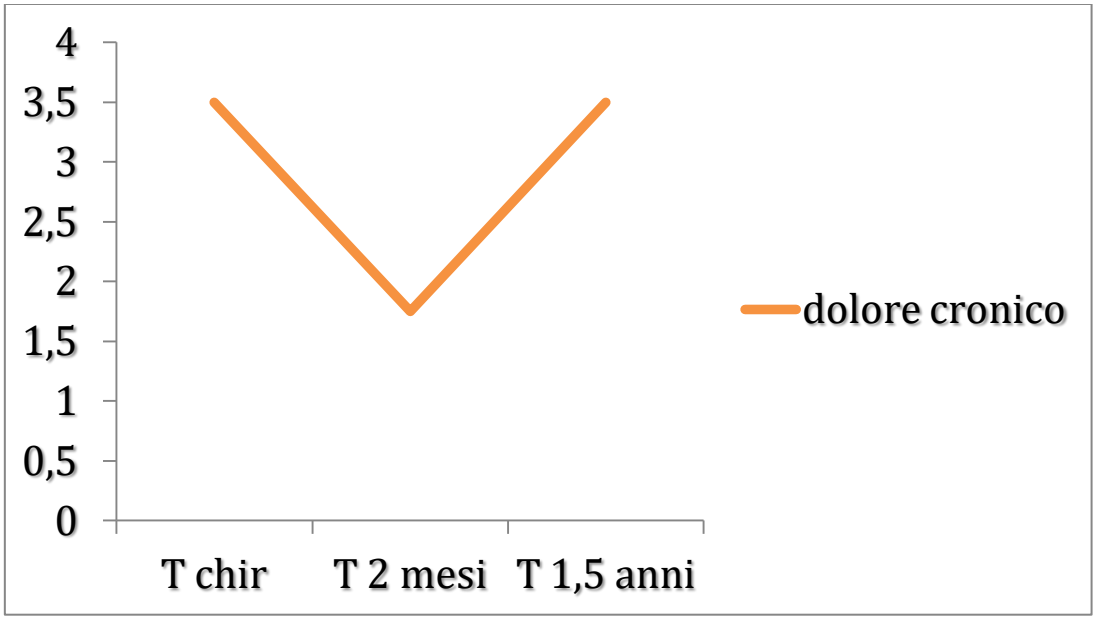
4
3,5
3
2,5
2
1,5
1
0,5
0
T chir
T 2 mesi
T 1,5 anni
dolore cronico

MITA

È un cane, American Pitbull, femmina, nata nel 2004, al momento della chirurgia ha 10 anni.

Le è stata diagnosticata radiograficamente una grave osteoartrosi bilaterale di gomito, trattata 3 mesi prima con il PRP (plasma ricco di piastrine). In passato ha avuto rottura dei legamenti crociati bilaterale, ricostruiti entrambi con la tecnica extracapsulare. Appartiene al movimento Fuoco, presenta un colore rosso/arancio, lo Shen è ottimo, le piace stare al sole, non ama invece il freddo.

MITA: cane, American Pitbull, femmina, 10 anni. Radiografie latero laterali di gomito destro e sinistro pre e post impianti.

Durante la visita cinese il giorno dell'impianto dei grani d'oro:

Polsi:

SX		DX	
HT	-	-	LU
LV	+	+	SP
KD YIN	-	-	KD YANG

Back Shu: **BL18** *(gan shù),* **BL19** *(dan shù),* **BL20** *(pi shù),* **BL25** (*dà chang shù),* **BL27** *(xiao chang shù)*: in Vuoto;

Lingua: rosa pallida, asciutta;

Occhio: vivace;

Shen: ottimo,

classificazione secondo le 8 regole: in Vuoto.

Diagnosi Cinese: Sindrome Bi a predominanza di Freddo.

Terapia in atto: nessuna.

Risultati scale del dolore:

CCPS 1,25

VAS 5

Secondo la valutazione della proprietaria Mita è felice, energica, interessata e incuriosita da ciò che la circonda, è reattiva se stimolata, arriva se chiamata. Dorme serenamente per 12 ore di seguito. In stazione ha un'anomala distribuzione del peso e zoppica durante la passeggiata, alcune volte si lamenta quando atterra sulle zampe anteriori quando fa le feste. Non reagisce alla palpazione dell'articolazione, non ha tensione del corpo e si fa toccare ovunque, anzi, le piace.

Punti scelti per l'impianto dei grani d'oro:

- punti LOCALI:

HT3 *(Shao Hai)*,

PC3 *(*Qu Ze*)*,

LU5*(Chi Ze)*,

SI8*(Xiao Hai)*,

LI11*(Qu Chi)*,

TH10*(Tian Jing)*,

- punti DISTALI:

TH5 *(Wai Guan)*,

LI4 (*Hé Gù)*.

Controllo dopo 2 mesi:

Terapia in atto: Firocoxib (Previcox) al bisogno.

Risultati scale del dolore:

CCPS 1,25

VAS 5

Dal punto di vista comportamentale, della postura, della zoppia e del dolore non si notano variazioni rispetto a 2 mesi prima.

Controllo dopo 1,5 anni:

Terapia in atto: Firocoxib (Previcox) al bisogno, condroprotettori.

Risultati scale del dolore:

CCPS 2

VAS 6

La proprietaria riferisce che con il passare del tempo Mita richiede una terapia analgesica-antinfiammatoria sempre più frequente. Quando insorge il dolore diventa riluttante al movimento. Durante la stazione e la deambulazione si può notare come, il gomito destro, che è il più compromesso e che presenta un'artrosi più grave, tende a essere extra ruotato in modo evidente.

Back shu: **BL20** *(pi shù)*, **BL 23** *(shen shù)*: in Vuoto,

Lingua: rosa e asciutta,

Occhio: vivace,

Shen: buono.

Mita

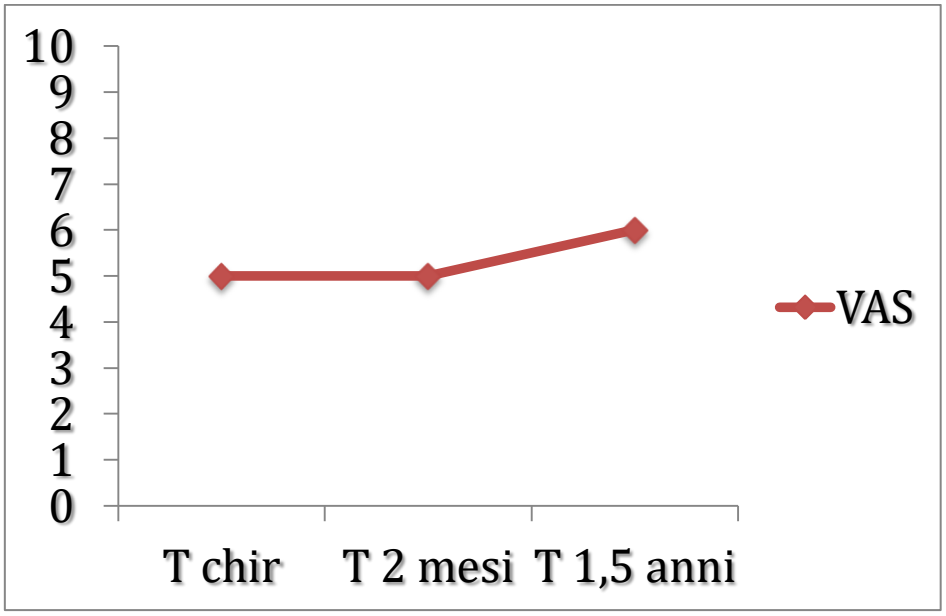
10
9
8
7
6
5
4
3
2
1
0
T chir
T 2 mesi
T 1,5 anni
VAS

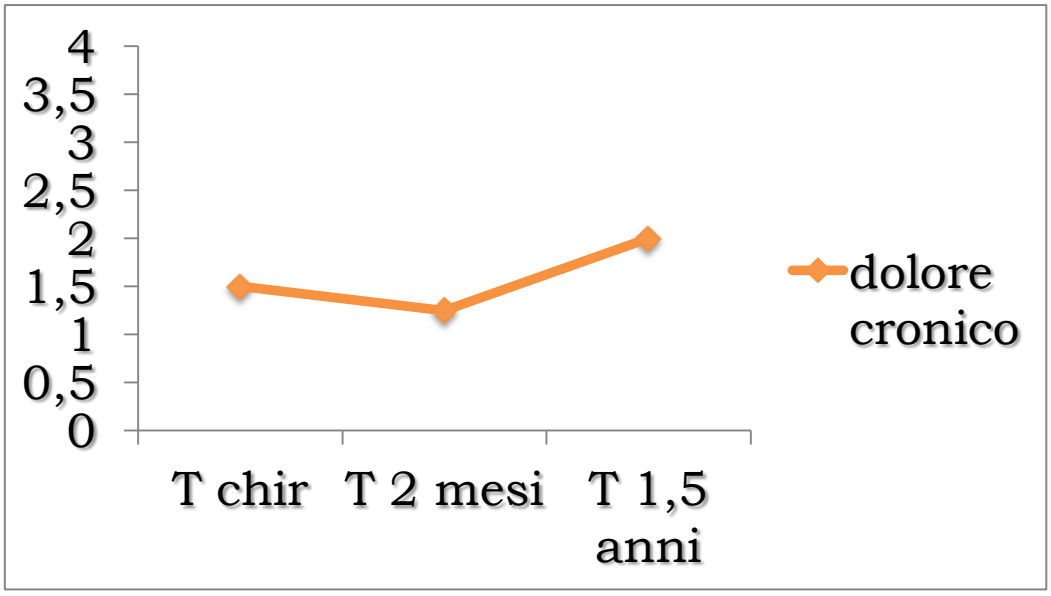
4
3,5
3
2,5
2
1,5
1
0,5
0
T chir
T 2 mesi
T 1,5 anni
dolore cronico

NINA

È un cane, Labrador Retriever, femmina sterilizzata, nata il 15/07/2014, al momento dell'intervento ha 10,5 anni.

Presenta un'osteoartrosi di gomito sinistro. Nina appartiene al movimento Terra. Ha una spiccata tendenza a ingrassare, infatti da 2 anni segue un regime dietetico a base di cibo secco light e ha perso 10 kg. È molto attratta dall'acqua.

NINA: cane, Labrador Retriever, femmina sterilizzata, 10,5 anni. Radiografia laterolaterale di gomito sinistro post impianto.

Il giorno in cui è stato effettuato l'impianto, alla visita cinese risultava avere:

Polsi:

SX		DX	
HT	+	+	LU
LV	+	++	SP
KD YIN	-	-	KD YANG

Back Shu: **BL13** *(fei shù)*: in Pieno, **BL14** *(juè yin shù)* in Pieno, **BL18** *(gan shù)* in Pieno;

Lingua: rosa con bordi sottili, secca;

Occhio: impauriti, timorosi;

Diagnosi cinese: Sindrome Bi Ossea.

Terapia in atto: Legart (integratore alimentare a base di Condroitin Solfato, Glutamina Solfato, Artiglio del Diavolo)

Risultati scale del dolore:

CCPS 2

VAS 5

Appare felice ed energica, interessata e curiosa verso ciò che la circonda; anche quando rimane nella sua cuccia segue con attenzione ciò che avviene intorno a se. Quando è in stazione continua fare piccoli passettini per ridistribuire il peso in modo tale da ridurre il carico sulla zampa anteriore sinistra. Manifesta zoppia alla deambulazione. Tollera comunque di essere toccata e non ha tensione del corpo.

Punti scelti per l'impianto dei grani d'oro:

- punti LOCALI:

HT3 *(Shao Hai)*,

PC3 *(*Qu Ze*)*,

LU5*(Chi Ze)*,

SI8*(Xiao Hai)*,

LI11*(Qu Chi)*,

TH10*(Tian Jing)*,

- punti DISTALI:

TH5 *(Wai Guan)*,

LI4 (*Hé Gù)*,

- altri punti:

VG14 *(da zhui).*

Controllo dopo 2 mesi:

Terapia in atto: Trilostano (Vetoryl), diagnosticata da 1 mese Sindrome di Cushing; Arnica, Zeel T, Ribes Composito.

Risultati scale del dolore:

CCPS 1,25

VAS 2/3

Successivamente all'inizio della terapia con Vetoryl è ingrassata di 2 kg. È comparsa l'incontinenza urinaria, viene tenuta sotto controllo con sedute a cadenza mensile di agopuntura. Dal punto di vista del comportamento è energica, attenta e responsiva ma raramente prende l'iniziativa di fare qualche attività o gioco, però partecipa se stimolata. In stazione spesso modifica il carico per ridurre lo sforzo sull'anteriore sinistro e durante la

passeggiata si nota la zoppia. Non ha alcuna reazione alla palpazione dell'articolazione , nessuna tensione del corpo, si fa toccare ovunque.

Controllo dopo 1,5 anni:

Terapie in atto: Trilostano (Vetoryl), Arnica, Zeel T, Ribes Composito.

Risultati scale del dolore:

CCPS 2

VAS 5

Le è stato diagnosticato un tumore al fegato per il quale è stata già sottoposta a una lobectomia epatica. La zoppia e la risposta dolorifica alla palpazione sono invariate rispetto al precedente controllo; dal punto di vista comportamentale appare più schiva con la tendenza a rimanere sempre più in cuccia.

Back Shu: **BL18** *(gan shù)*: in Pieno, **BL20** (*Pishu)* in Vuoto, **BL 23** *(shen shù)*: in Vuoto,

Polsi: (+LV).

Nina

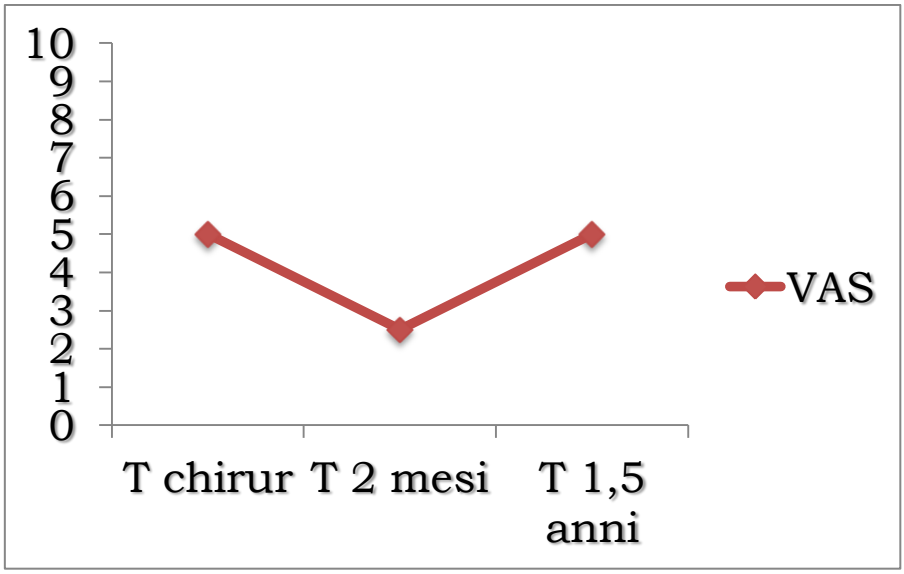
10
9
8
7
6
5
4
3
2
1
0
T chirur
T 2 mesi
T 1,5 anni
VAS

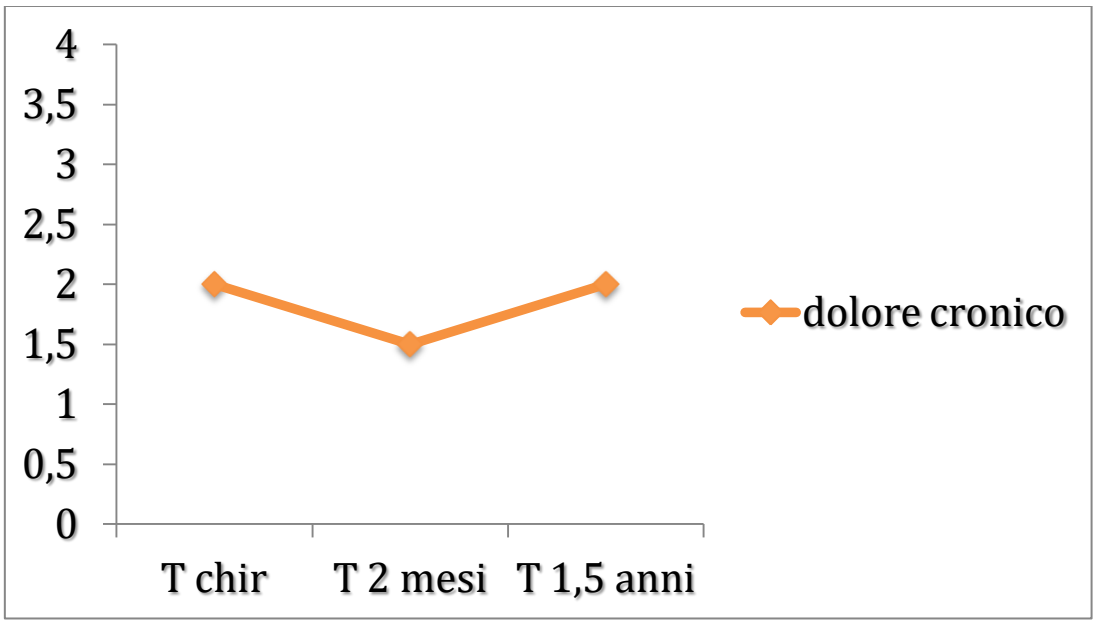
4
3,5
3
2,5
2
1,5
1
0,5
0
T chir
T 2 mesi
T 1,5 anni
dolore cronico

SALLY

È un cane, labrador, femmina sterilizzata, nata 1/04/2006, 39 kg, al momento dell'intervento ha 9 anni.

È affetta, da circa 4 anni, da grave osteoartrosi di gomito sinistro e coxo-femorale bilaterale. Secondo la classificazione nei 5 Movimenti rientra nella Terra, infatti presenta un colore giallo, ama il contatto con persone e gli altri animale, è accogliente e materna con i cuccioli, abbaia quando è fuori con una voce profonda, sembra che parli, è abitudinaria. Durante l'interrogatorio anamnestico, il proprietario ci riferisce che dorme in un buca nel terreno che si scava da sola sotto un albero, cerca il fresco, vivrebbe fuori, la sera dorme in casa su materassino o letto e la sua posizione preferita è a pancia in su. Beve acqua che scorre fresca e non nelle ciotole comuni, preferisce umido e ha buon appetito, le piacciono mela e melone. Presenta una piaga interdigitale sulla faccia palmare della mano destra, tra terzo e quarto dito, che si ulcera sempre in estate. Ha una pelle spessa e abbondante, cascante sulla faccia a formare molte pieghe. Respira spesso in polipnea e russa quando dorme.

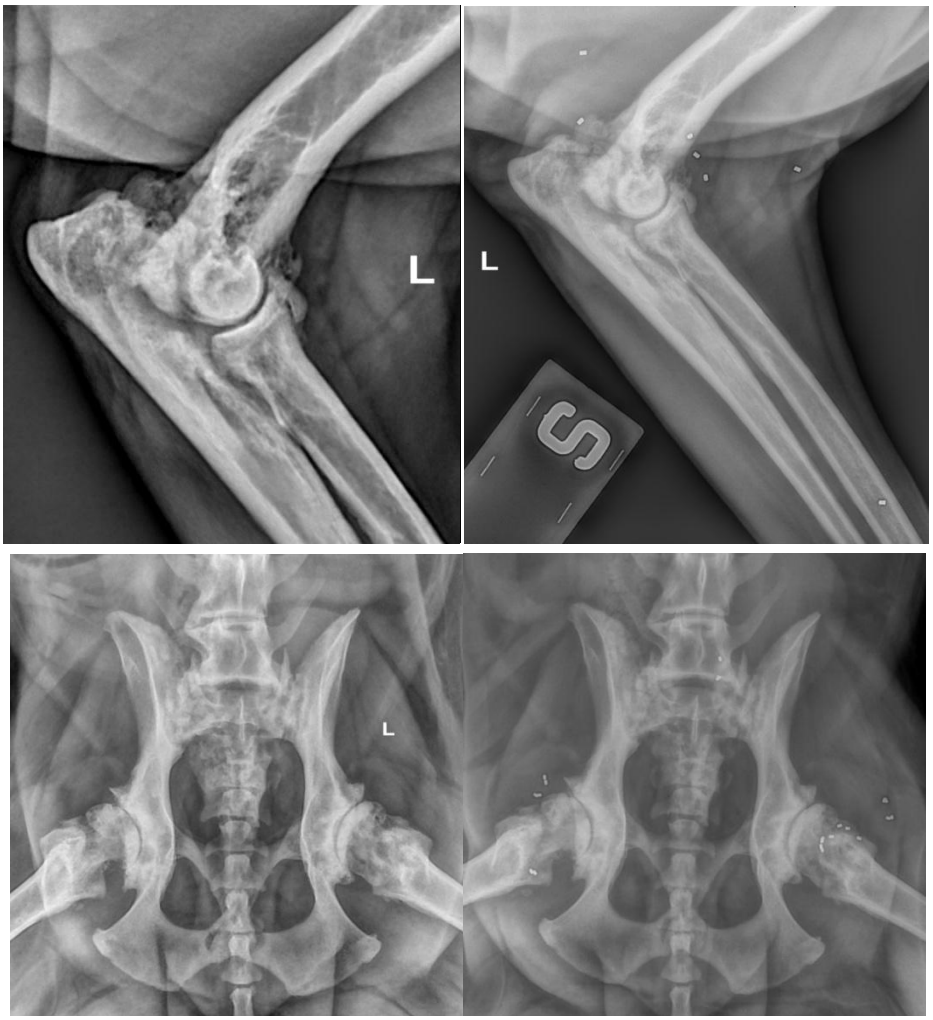

SALLY: cane, labrador, femmina sterilizzata, 9 anni. Radiografie di gomito sinistro pre e post impianto e di bacino ventrodorsale pre e post impianto.

Il giorno in cui è stato effettuato l'impianto, alla visita cinese risultava avere:

Polsi:

SX		DX	
HT	+	-	LU
LV	+	-	SP
KD YIN	-	-	KD YANG

Back Shu: **BL19** *(dan shù)* in Vuoto, **BL 23** *(shen shù)*: in Vuoto, **BL25** (*dà chang shù)*: in Pieno,

Lingua: rosa con bordi sottili,

Occhio: palpebra cascante lateralmente, a coprire parte dell'occhio,

Diagnosi cinese: Sindrome Bi Ossea.

Terapia in atto: Carprofen (2 mg/kg) quotidianamente, Zeel T, Arnica, Tramadolo (2 mg/kg) solo nell'ultima settimana.

Risultati scale del dolore:

CCPS 3

VAS 8

Appare felice, energica, interessata e incuriosita da ciò che la circonda, è reattiva se stimolata ma non lo fa mai di sua l'iniziativa, in alcuni momenti sembra depressa con poca voglia di giocare. Dorme serenamente a pancia in su. Durante la stazione ha un'anormale postura e distribuzione del peso, in passeggiata tende a non caricare la zampa dolorante e, ogni tanto, si lamenta. È riluttante a fare le scale, si ferma

dopo pochi scalini. Non manifesta alcuna reazione alla palpazione dell'articolazione o tensione del corpo, si fa toccare ovunque.

Punti scelti per l'impianto dei grani d'oro:

- punti LOCALI:

HT3 *(Shao Hai)*,

PC3 *(*Qu Ze*)*,

LU5*(Chi Ze)*,

SI8*(Xiao Hai)*,

LI11*(Qu Chi)*,

TH10*(Tian Jing)*,

- punti DISTALI:

TH5 *(Wai Guan)*,

LI4 (*Hé Gù)*,

- punti locali per le anche:

VB 29 *(jù liao)*,

VB30 *(huan tiào)*,

BL54 *(zhì bian)*.

Dopo 3 giorni dall'impianto dei grani d'oro manifesta una di zoppia di quarto grado alla zampa anteriore sinistra operata, il gomito è gonfio, caldo e dolente, al controllo radiografico non emergono variazioni. Il sospetto principale è che possa trattarsi di artrite per cui si decide di iniziare la Cefazolina (30 mg/kg) bid; la terapia risulta efficace.

Controllo dopo 2 mesi:

Terapia in atto: Carprofen (2 mg/kg)a giorni alterni, Omeprazolo, Ribes nero tutti i giorni.

Risultati scale del dolore:

CCPS 2

VAS 4

È aumentata di peso di 3 kg. È felice, energica, interessata e incuriosita da ciò che la circonda, è reattiva se stimolata; rispetto a prima, prende anche l'iniziativa di giocare. Dorme serenamente a pancia in su; durante la stazione ha un'anormale postura e distribuzione del peso, durante la passeggiata zoppica ma non si lamenta, è sempre riluttante a fare le scale e si ferma dopo pochi scalini. Non ha alcuna reazione alla palpazione dell'articolazione, nessuna tensione del corpo, si fa toccare ovunque.

Controllo dopo 1,5 anni:

Terapie in atto: Carprofen (2 mg/kg) a giorni alterni, Alevica (PEA**, Palmitoiletanolamide e Quercetina)** da 20 giorni.

Risultati scale del dolore:

CCPS 2,5

VAS 3

È felice, energica, interessata e incuriosita da ciò che la circonda, reattiva se stimolata, ma non inizia l'interazione, non sembra mai ansiosa o agitata. Manifesta un'anormale postura e distribuzione del peso durante la stazione e zoppica durante la passeggiata, alcune vote si lamenta. Riesce, con fatica, a salire le scale. Riesce anche a salire e scendere dal letto da sola se, dopo un po' che chiama, nessuno l'aiuta. Non presenta nessuna

reazione alla palpazione dell'articolazione, nessuna tensione del corpo e si fa toccare ovunque.

Back shu: **BL20** *(pi shù)*, **BL 23** *(shen shù)*: in Vuoto,

Polsi: tesi (+LV).

Sally

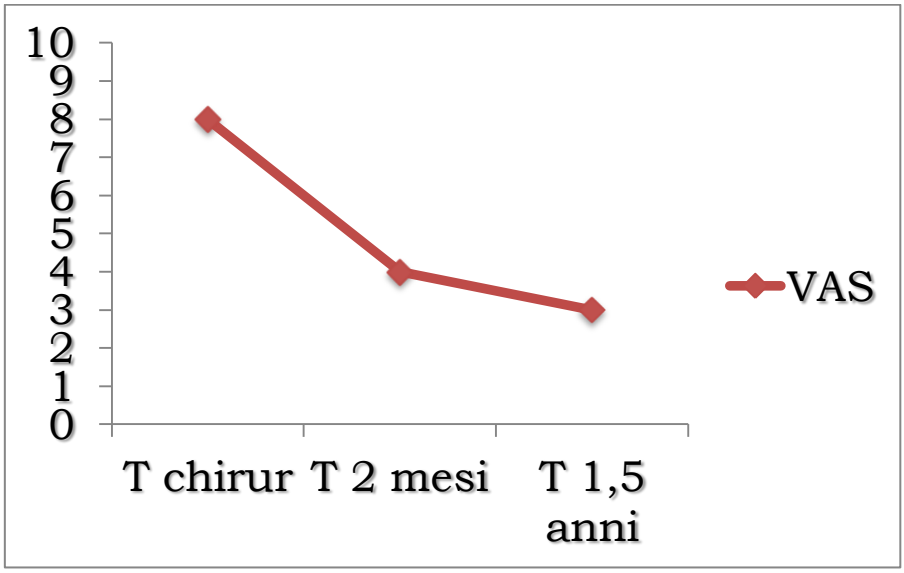
10
9
8
7
6
5
4
3
2
1
0
T chirur
T 2 mesi
T 1,5 anni
VAS

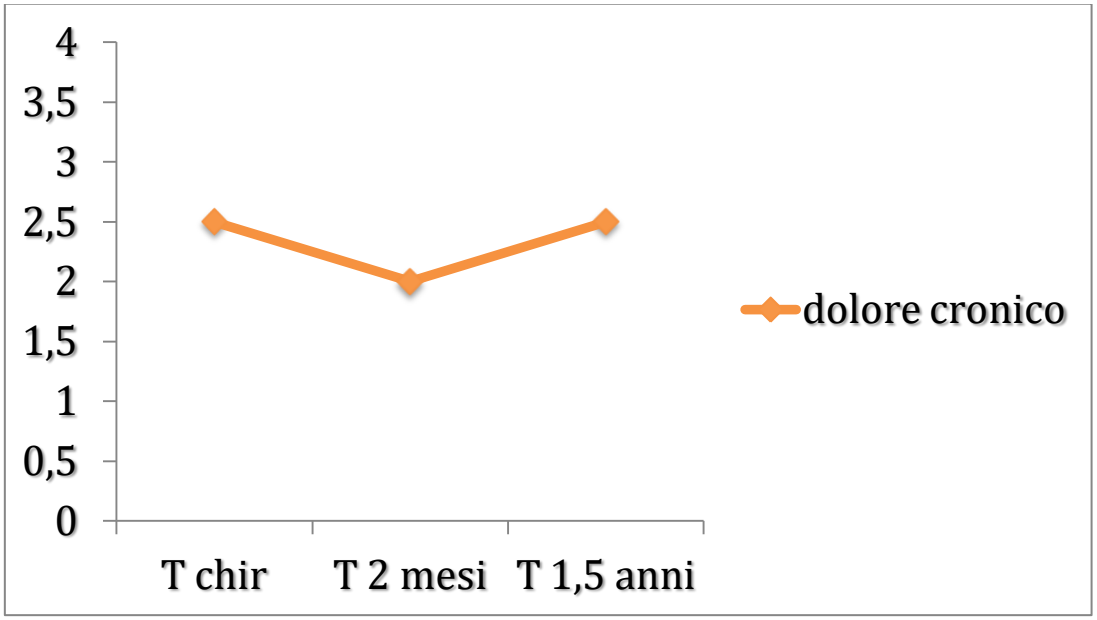
4
3,5
3
2,5
2
1,5
1
0,5
0
T chir
T 2 mesi
T 1,5 anni
dolore cronico

SIMBA

È un cane Labrador Retriever, maschio, nato il 2/10/2003. Al momento dell'impianto dei grani d'oro ha 12 anni e pesa 49 kg.

È affetto da osteoartrosi di gomito bilaterale da circa 5 anni.

Simba appartiene al movimento Terra infatti adora stare insieme alla gente, essere accarezzato e ha un appetito famelico. Non va d'accordo con gli altri cani da quando ha subito due aggressioni da parte di un cane vicino di casa.

SIMBA: cane Labrador Retriever, maschio, 12 anni. Radiografie laterolaterali di gomito destro e sinistro pre e post impianto.

Il giorno in cui è stato effettuato l'impianto, alla visita cinese risultava avere:

Polsi:

SX		DX	
HT	vibrazione	--	LU
LV	vibrazione	--	SP
KD YIN	vibrazione	--	KD YANG

Back Shu: **BL15** *(Xin shù)*: in Pieno,

Lingua: di colore rosa, spessa, con scarso induito,

Diagnosi cinese: Sindrome Bi Ossea.

Terapia in atto: Firocoxib (Previcox) 30mg totali ogni 48 ore.

Risultati scale del dolore:

CCPS 2,5

VAS 7

I proprietari lo descrivono felice ed energico, interessato e curioso a ciò che lo circonda; non appare mai ansioso o aggressivo. Quando il dolore diventa più forte si alza meno e si lecca l'area dolorante delle zampe, nei momenti peggiori lo stato del sensorio è depresso. In stazione assume posizioni antalgiche, distribuendo il peso in modo tale da ridurre il carico sulle zampe anteriori. Manifesta evidente zoppia alla deambulazione. Tollera comunque di essere toccato e non ha tensione del corpo.

Punti scelti per l'impianto dei grani d'oro:

- punti LOCALI:

HT3 *(Shao Hai)*,

PC3 *(*Qu Ze*)*,

LU5*(Chi Ze)*,

SI8*(Xiao Hai)*,

LI11*(Qu Chi)*,

TH10*(Tian Jing)*,

- punti DISTALI:

TH5 *(Wai Guan)*, a destra si gonfia e sanguina,

LI4 (*Hé Gù).*

Controllo dopo 2 mesi dalla chirurgia:

Terapia in atto: Firocoxib (30 mg)al bisogno.

Risultati scale del dolore:

CCPS 1,5

VAS 4

Rispetto a 2 mesi prima è più attivo e manifesta maggiore resistenza e fluidità nel movimento.

Controllo dopo 1,5 anni dalla chirurgia:

Terapia in atto: Firocoxib (30 mg) tutti i giorni.

Risultati scale del dolore:

CCPS 2,5

VAS 7

Simba è sempre molto vitale e interagisce con i proprietari, solo quando il dolore aumenta è abbattuto e si lecca le zampe. La stazione è incerta e la

deambulazione poco fluida. Gli piace molto essere accarezzato e toccato anche a livello dei gomiti.

Back shu: **BL20** *(pi shù)*, **BL 23** *(shen shù)*: in Vuoto,

Lingua: rosa e asciutta.

Shen: buono

Simba

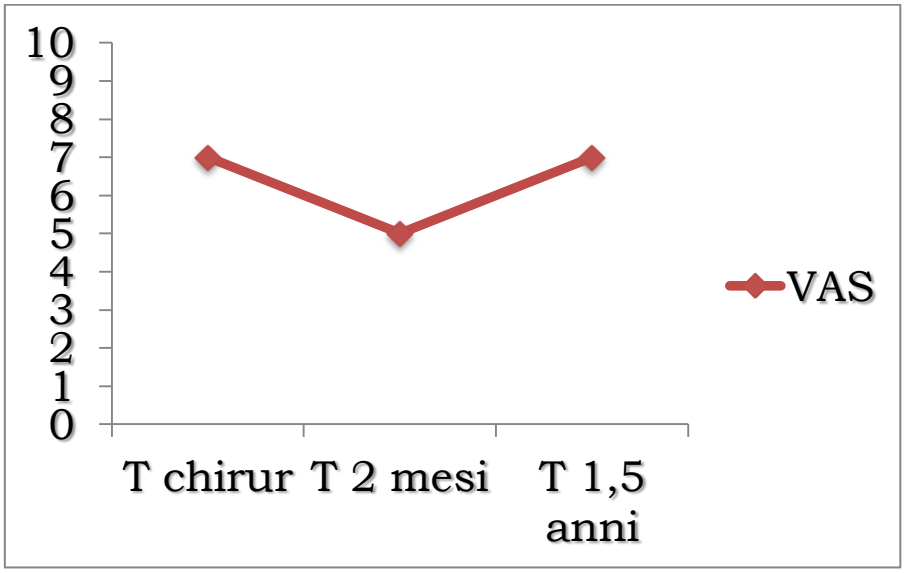
10
9
8
7
6
5
4
3
2
1
0
T chirur
T 2 mesi
T 1,5 anni
VAS

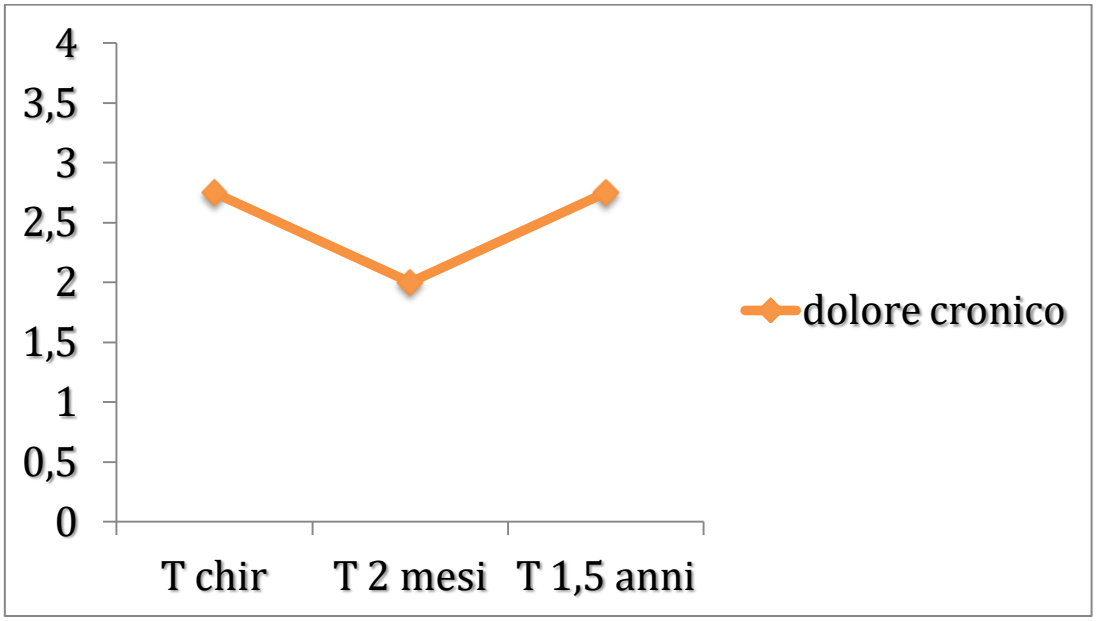
4
3,5
3
2,5
2
1,5
1
0,5
0
T chir
T 2 mesi
T 1,5 anni
dolore cronico

RISULTATI COMPLESSIVI

CCPS

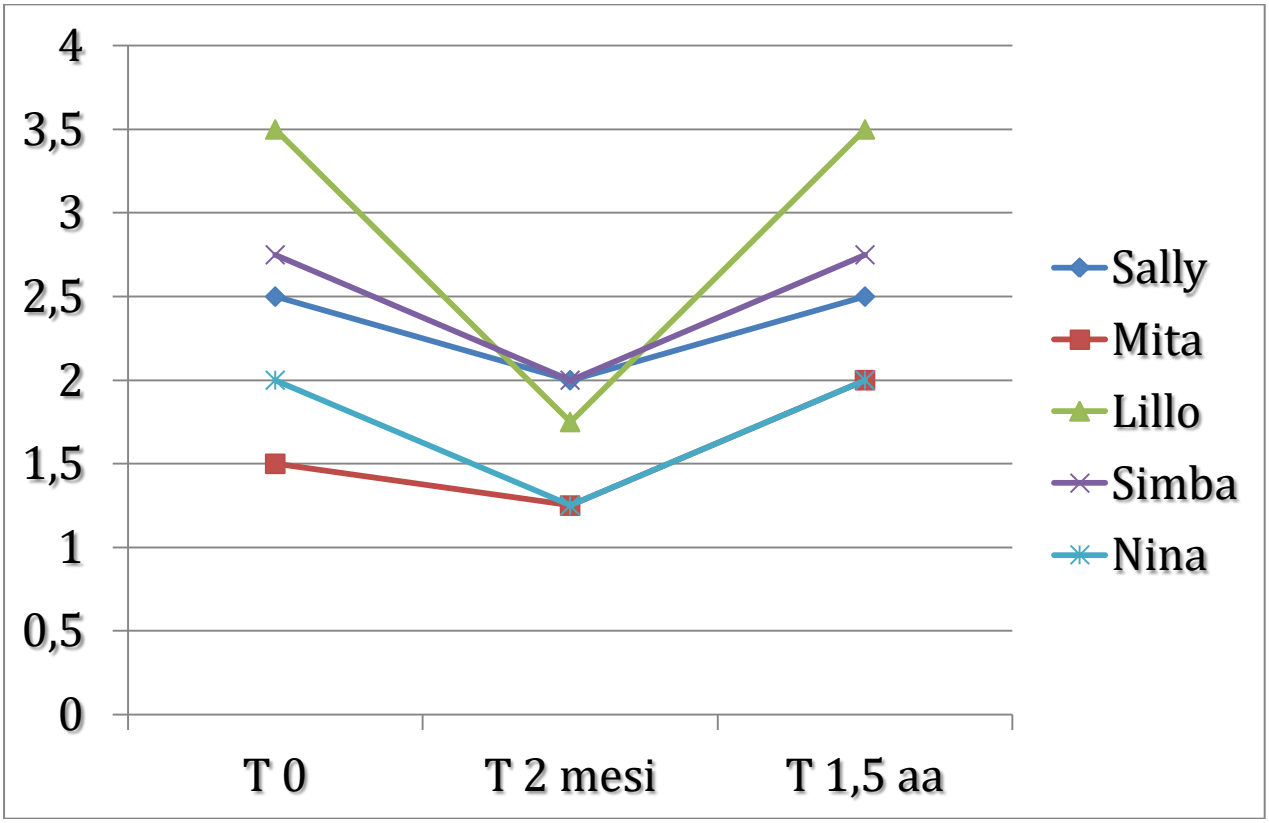

VAS

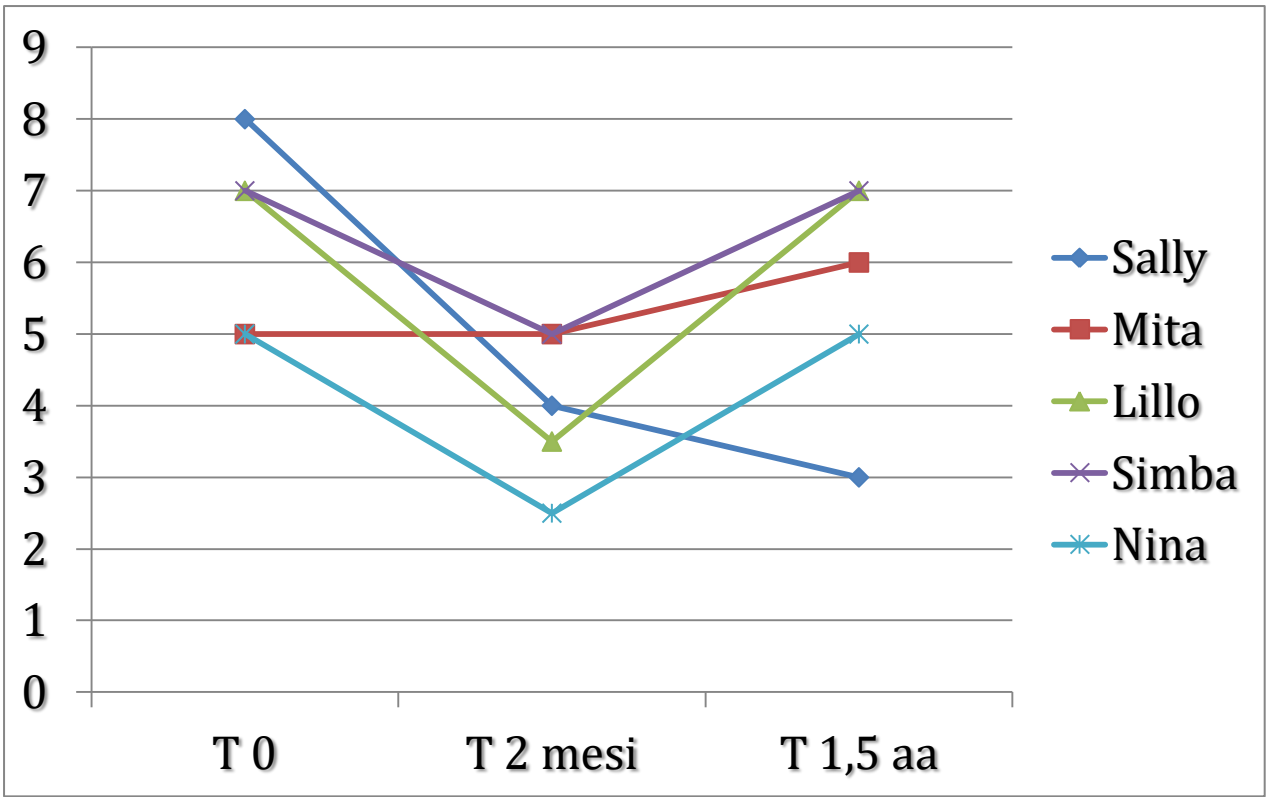

CONCLUSIONI

In letteratura scientifica sono presenti solo lavori svolti su cani affetti da patologie osteoartrosiche di anca ai quali vengono impiantati granuli d'oro in prossimità dell'articolazione coxofemorale a fini terapeutici. Gli effetti riconosciuti dai 2 ai 6 mesi dal trattamento sono:

- Riduzione di farmaci antinfiammatori
- Aumento dell'appetito
- Riduzione del dolore (tranne prime 2 settimane)
- Nessuna differenza della zoppia

Dal nostro studio effettuato su 5 cani affetti da patologie osteoartrosiche di gomito ai quali abbiamo impiantato granuli d'oro in prossimità dell'articolazione omero-radio-ulnare, i risultati ottenuti sono:

- Benefici immediati e che perdurano nel primo anno, dimostrati con una con riduzione di farmaci antinfiammatori
- Riduzione del dolore a 2 mesi dal trattamento
- Persistenza della zoppia ma andatura più fluida
- Ritorno alle condizioni iniziali dopo 1,5 anni
- Miglioramento prolungato dello Shen

Sono tanti i fattori che influiscono sullo sviluppo delle condizioni cliniche, in corso di artrosi di gomito: massa muscolare, peso, grado di displasia, età, concomitanza di altre patologie, ecc.; risulta impossibile, ai fini di uno lavoro scientifico, creare un gruppo di pazienti che sia omogeneo per queste caratteristiche. Ogni cane inserito nel nostro studio presenta problematiche complesse, oltre all'artrosi di gomito, che influiscono notevolmente sulle condizioni cliniche in generale e sulla zoppia e dolore del gomito in particolare. Le considerazione sui risultati, quindi, non hanno valore assoluto.

Ciò che emerge è che, subito dopo il trattamento, i cani appaiono meno doloranti, con più voglia di muoversi e, nonostante il grado di zoppia non subisca variazioni, l'andatura è meno rigida e più armonica.

Tale tecnica manifesta effetti benefici e va inserita in un approccio multimodale che non escluda quindi il ricorso a metodi antidolorifici coadiuvanti come i fans, il laser, l'agopuntura, la fitoterapia, l'omeopatia, la fisioterapia, ecc.

L'applicazione degli impianti si è dimostrata essere una procedura sicura, affidabile e semplice.

La zoppia non scompare, ma il cane è più vivace e il suo Shen rinvigorisce.

In futuro, sarebbe interessante poter ampliare la nostra casistica, aggiungendo a questo studio numerosi altri casi clinici, aumentare la frequenza con cui sottoporre i cani alle visite e inserire un gruppo di controllo, per ottenere risultati che siano statisticamente più significativi.

BIBLIOGRAFIA

- Danscher G. In vivo liberation of gold ions from gold implants. Autometallographic tracing of gold in cells adjacent to metallicgold. Histochem Cell Biol. 2002.
- Durkes T. Gold Bead Implants. In: Schoen A.M. editor. Veterinary Acupuncture: Ancient Art to Modern Medicine. American Veterinary Publications; Goleta, CA, USA: 1994.
- Graham GG[1], Whitehouse MW, Bushell GR. Aurocyanide, dicyano-aurate (I), a pharmacologically active metabolite of medicinal gold complexes. Inflammopharmacology. 2008 Jun.
- Lie KI, Jæger G, Nordstoga K, Moe L. Inflammatory response to therapeutic gold bead implantation in canine hip joint osteoarthritis. Vet Pathol. 2011.
- Maciocia G. I Fondamenti della Medicina Cinese, 2° edizione, Elsevier (2007).
- Miolo B., Mortellaro C.M. Artrosi del cane e stress ossidativo-infiammatorio: dalla clinica al meccanismo.
- Peroni B., Crespi L., Bernini A. Le Sindromi Bi, valutazione e trattamento di un caso.
- Roussel E., Tomassini M. Patologie osteoarticolari nel cane e nel gatto, l'applicazione clinica nella Medicina Tradizionale Cinese.
- Stux G., Berman B., Pomeranz B.: Basic of Acupuncture, 5a edizione, Springer (2003)
- www.goldtreat.com
- Xie H., Preast V.: Xie's Veterinary Acupuncture, Blackwell Publishing, (2007)

RINGRAZIAMENTI

Grazie a Marta per essere sostegno, esempio e motivazione nella vita personale così come in quella professionale.

Grazie a Francesco per la consulenza e la comprensione.

Grazie a tutta la mia famiglia: Vincenzo, Diego e Giada, Marco e Isabella, Bianca e Luciano, zia Matilde e zia Lucia, che mi hanno permesso di intraprendere questo percorso.

Grazie ai pazienti e ai proprietari che si sono sottoposti con disponibilità alla mia ricerca.