

Funcion de la Acupuntura en Rehabilitacion

Postoperatorio cirugia
descompresiva lumbar.

Lorena Lloret Nadal col.vet 1141
Medicina Veterinaria Tradicional China

Betty

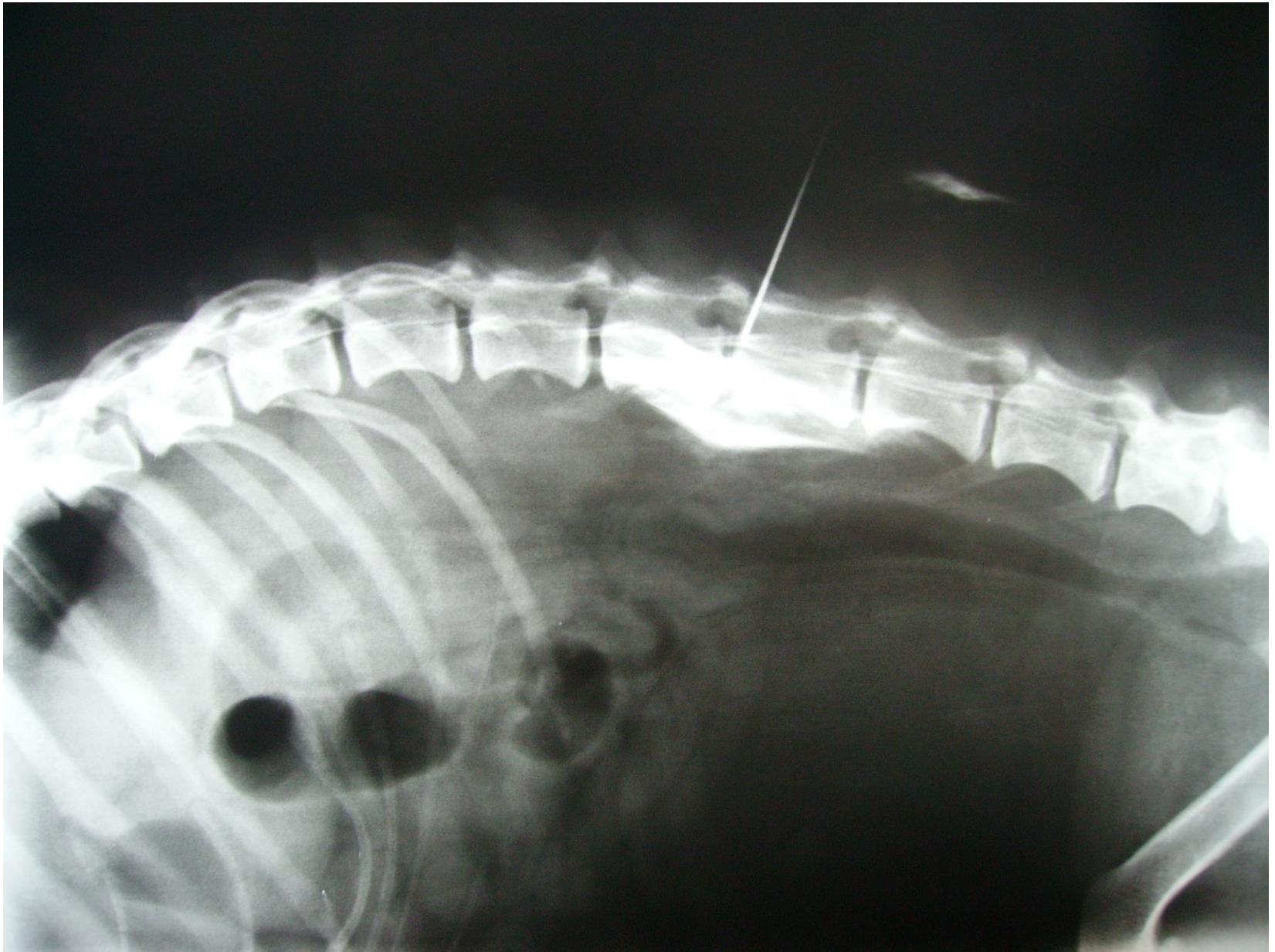- Teckel X pelo duro,hembra 6 años y medio.

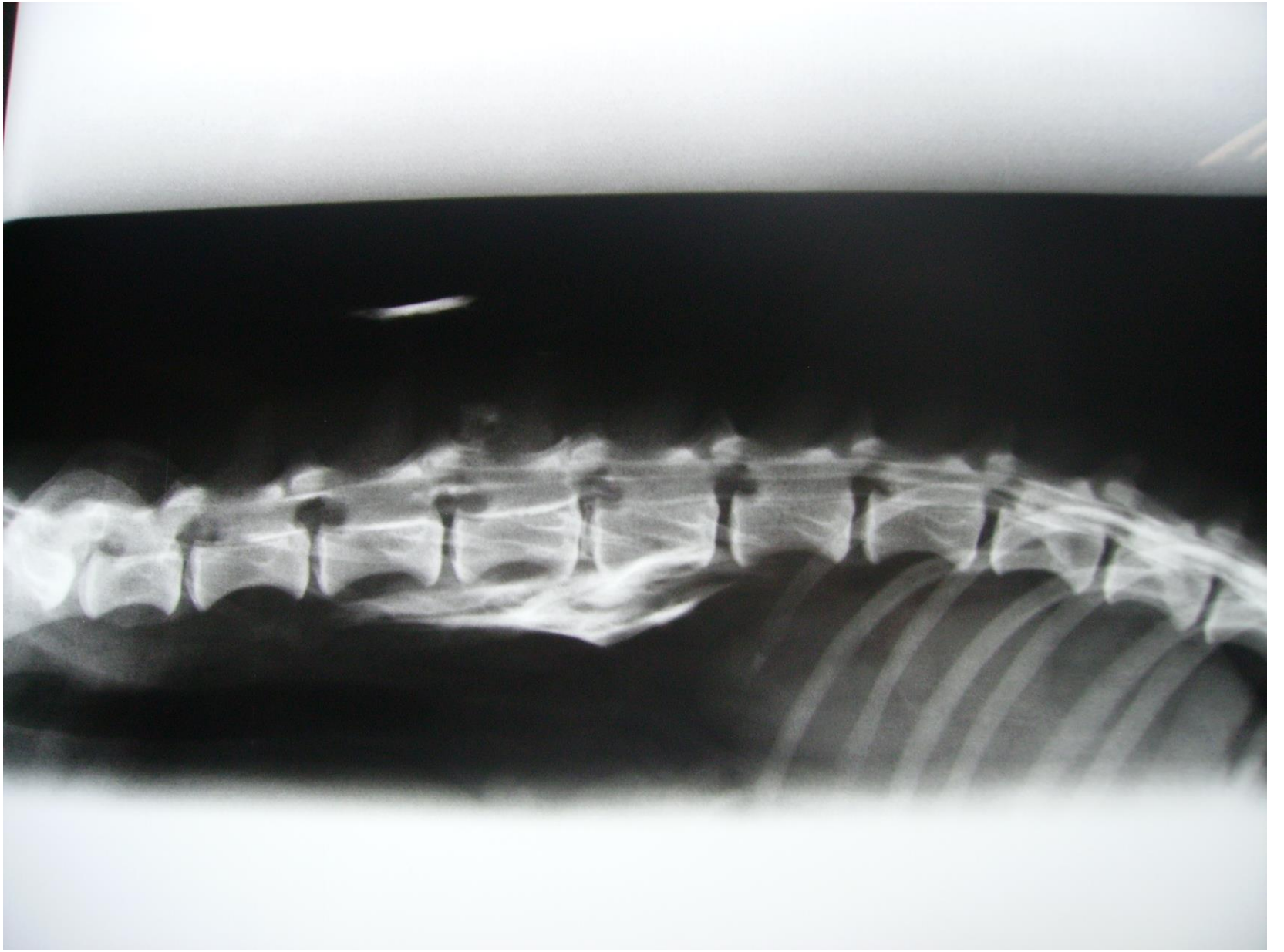


Informe Medico Veterinario

14.07.06: Ingresa por constipación y posible afección discal lumbar

- 16.07.06: Ataxia posterior, retraso en la propiocepción. Posible enfermedad discal L4-L5 agudizada por la constipación previa.
- 17.07.06: Ataxia, no defeca, retraso en propiocepción (epi++), sensibilidad profunda ok.
- 18.07.06: pérdida del control de esfínteres. sensibilidad profunda izquierda disminuida. Propiocepción negativa.
- 19.07.06: Melografía: estrechamiento de columna melográfica L4-L5. descompresión quirúrgica. hemilaminectomía izquierda.





Tratamiento postquirurgico

- 1ª semana: rimadyl sc/24h, Buprex 6-8 h, Acepromacina/12h
- 2ª semana: rimadyl + buprex + piscina rehabilitación con toalla en vientre
- 3ª semana: tto. Medico conservativo + piscina rehabilitación con toalla + baños de sol +ACUPUNTURA
- 4ª semana: IDEM+ vitaminas+ paseos con ayuda
- 5ª semana: IDEM
- 6ª semana: IDEM y alta medica

Mecanismo de accion

- Mecanismo de Acción de la **Acupuntura en la enfermedad discal** no esta entendido totalmente, son varios los mecanismos que pueden estar envueltos.
- Mediante la Acupuntura destruimos puntos gatillo (trigger points) y así abolimos el dolor muscular, acortamiento muscular y dolor referido.
- La acupuntura puede activar la regeneración de axones destruidos en la medula espinal
- Mediante la acupuntura disminuimos la inflamación local espinal, edema, vaso dilatación o vasoconstricción y la liberación de histamina.
- Esto disminuirá la formación de tejidos cicatriciales, la compresión de la medula espinal y el dolor.
- Se descarta que la acupuntura provoque un aumento endógeno de corticoesteroides, una vaso dilatación .No se sabe bien si hay una liberación de endorfinas, si así lo fueran, serian responsables del efecto analgésico

Exploracion

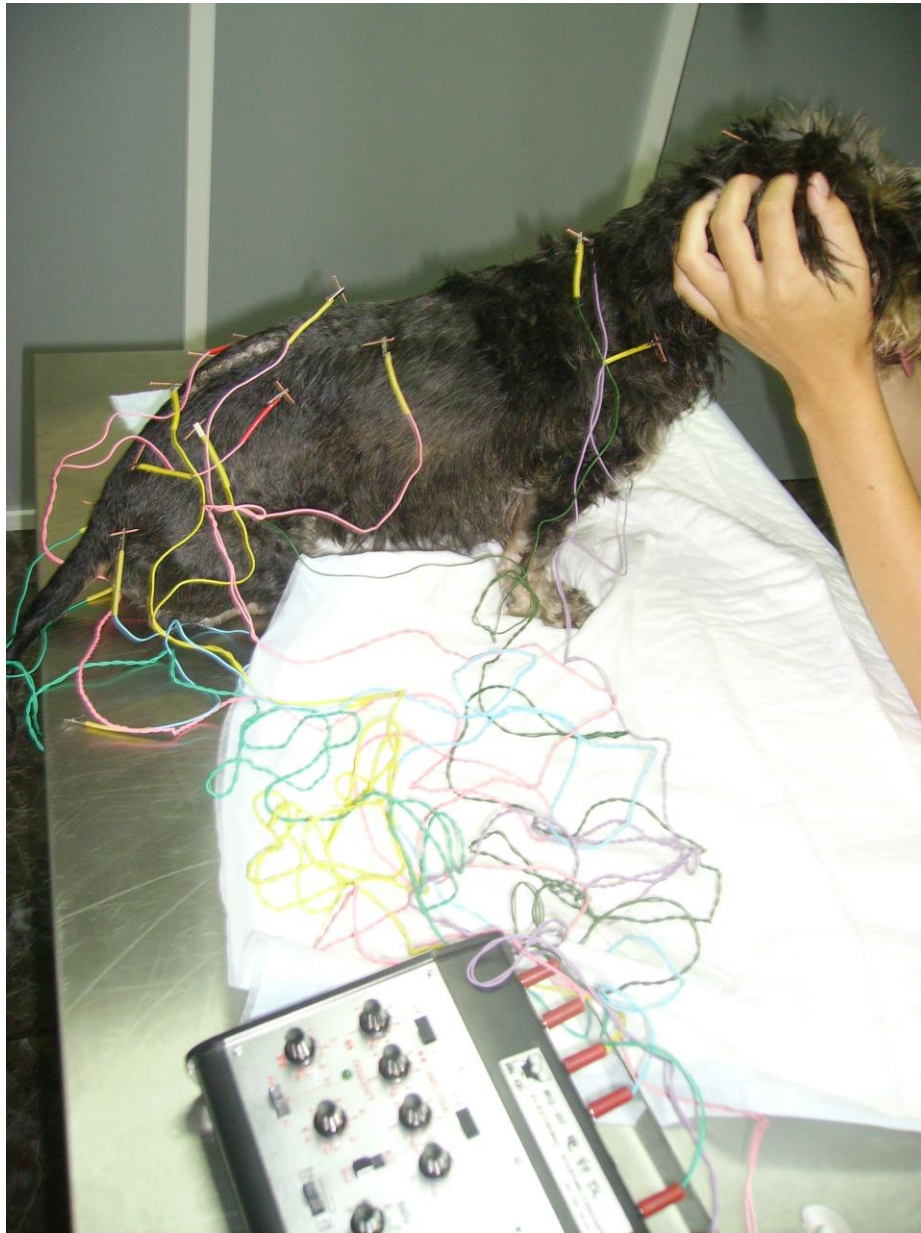- Betty no podia levantarse ni mucho menos mantenerse en pie por si misma. Después de 2 semanas de la cirugía descompresiva, no había reaccionado a las terapias convencionales.
- Tercio posterior propiocepcion negativa-sensibilidad profunda negativa. Parálisis fláccida. Incontinencia. Vomitos puede que por la medicación administrada.

MVTC

- Betty presenta buen Shen, alerta.
- Lengua algo púrpura en la zona de estomago, Bazo y riñón. Resto rosáceo.
- Bloqueo de Qi en tercio posterior, meridiano de Vejiga, vaso gobernador.
- A la palpación, ah-shi desde v-23(punto shu de R) a v-25(punto shu de IG)

Puntos utilizados

- 1ª sesión 09.08.2006
Hua-tuo-jia-ji L2 a L6
V-20 bilateral (Shu estomago)
V-11 (Shu huesos)
E-36 (Tonificador general)
electroacupuntura, 25-0 Hz 10 minutos, 80-120 Hz 10 minutos
- Betty en las 24 horas posteriores a la acupuntura, mejora según el personal médico del hospital. Recupera la propiocepción en la epderecha, recupera el control de la micción y comienzan a darle paseos, comienza a andar



2ª sesión

16.08.06

- Hua Tuo Jia Ji de L2 a L4
- Punta de la cola + GV20
- GV14 + Bai Hui
- R3/V-60
- BL54+BL40
- Electroacupuntura 25-0 Hz 8 min 80-120 Hz 12 min

- Betty sigue mejorando, propiocepción epd recuperada totalmente, epi parcialmente. betty se sostiene de pie, incluso llegando a correr. betty esta contenta, enérgica, da paseos por la clínica.

3ª sesión

23.08.06

- Hua-Tuo-Jia-ji de L2 a L4
- V-11 bilateral
- VG 14, Bai Hui
- R-3/V-60
- R-1/V-54
- Electroacupuntura 25-0 Hz 8 min -80-120 Hz 12 min

- Betty corre por la clínica. La propiocepción en epi esta mejorada respecto a la semana anterior, Sensibilidad profunda presente en ambas ep. Betty esta muy contenta, energética, pese a estar hospitalizada ya mas de un mes y medio. Los vómitos han desaparecido.

4ª sesión

30.08.06

- Hua tuo Jia ji L3-L5
 - Bai Hui, VG20
 - V-40
 - VB34
 - R-3
-
- Betty corre, totalmente recuperada la propiocepción en tercio posterior.
 - Esta misma semana se le dará el alta médica, pendiente de una siguiente revisión en un mes.
 - Su actitud siempre ha sido la de un perro contento, energética, sin ningún signo de depresión pese a haber estado hospitalizada durante casi 2 meses.

conclusiones

- El uso de Acupuntura junto con terapias convencionales en el proceso de rehabilitación de betty, resulto ser un éxito, ya que desde el primer tratamiento, betty respondió positivamente, y con tan solo 4 tratamientos betty recupero la capacidad motora y sensible por completo.
- Asi ` pues el uso de acupuntura acelera el proceso de rehabilitación en pacientes que han sufrido una cirugía de estas características. el animal no solo se recupero muy favorablemente en el plano fisico, sino que además presento una actitud positiva, siempre energética y contenta pese a estar la mayor parte del día hospitalizada.

Agradecimientos al Hospital veterinario San Anton, en Guardamar del Segura, (Alicante), por su confianza y colaboracion.